

Interaktivna segmentacija dijelova srca iz kardiovaskularnih CT snimaka

Kratofil, Dominik

Master's thesis / Diplomski rad

2020

Degree Grantor / Ustanova koja je dodijelila akademski / stručni stupanj: **Josip Juraj Strossmayer University of Osijek, Faculty of Electrical Engineering, Computer Science and Information Technology Osijek / Sveučilište Josipa Jurja Strossmayera u Osijeku, Fakultet elektrotehnike, računarstva i informacijskih tehnologija Osijek**

Permanent link / Trajna poveznica: <https://um.nsk.hr/um:nbn:hr:200:427225>

Rights / Prava: [In copyright](#)/[Zaštićeno autorskim pravom.](#)

Download date / Datum preuzimanja: **2024-11-23**

Repository / Repozitorij:

[Faculty of Electrical Engineering, Computer Science and Information Technology Osijek](#)



**SVEUČILIŠTE JOSIPA JURJA STROSSMAYERA U OSIJEKU
FAKULTET ELEKTROTEHNIKE, RAČUNARSTVA I
INFORMACIJSKIH TEHNOLOGIJA**

Sveučilišni diplomski studij računalnog inženjerstva

**INTERAKTIVNA SEGMENTACIJA DIJELOVA SRCA IZ
KARDIOVASKULARNIH CT SNIMAKA**

Diplomski rad

Dominik Kratofil

Osijek, 2020.

**FERIT**FAKULTET ELEKTROTEHNIKE, RAČUNARSTVA
I INFORMACIJSKIH TEHNOLOGIJA OSIJEK**Obrazac D1: Obrazac za imenovanje Povjerenstva za diplomski ispit**

Osijek, 28.09.2020.

Odboru za završne i diplomske ispite

Imenovanje Povjerenstva za diplomski ispit

Ime i prezime studenta:	Dominik Kratofil
Studij, smjer:	Diplomski sveučilišni studij Računarstvo
Mat. br. studenta, godina upisa:	D-963R, 28.10.2019.
OIB studenta:	85253711688
Mentor:	Izv. prof. dr. sc. Irena Galić
Sumentor:	Dr. sc. Hrvoje Leventić
Sumentor iz tvrtke:	
Predsjednik Povjerenstva:	Izv. prof. dr. sc. Krešimir Nenadić
Član Povjerenstva 1:	Izv. prof. dr. sc. Irena Galić
Član Povjerenstva 2:	Dr. sc. Krešimir Romić
Naslov diplomskog rada:	Interaktivna segmentacija dijelova srca iz kardiovaskularnih CT snimaka
Znanstvena grana rada:	Procesno računarstvo (zn. polje računarstvo)
Zadatak diplomskog rada:	Istražiti i ukratko opisati kardiovaskularnu anatomiju, dostupne state-of-the-art metode interaktivne segmentacije te tehnologiju kardiovaskularnog CT-a. Implementirati desktop aplikaciju koja će omogućiti interaktivnu segmentaciju dijelova srca. Tehnologija: C++, VTK, mipmap Sumentor: Hrvoje Leventić. Za sve informacije u vezi rada javiti se na hrvoje.leventic@ferit.hr.
Prijedlog ocjene pismenog dijela ispita (diplomskog rada):	Izvrstan (5)
Kratko obrazloženje ocjene prema Kriterijima za ocjenjivanje završnih i diplomskih radova:	Primjena znanja stečenih na fakultetu: 3 bod/boda Postignuti rezultati u odnosu na složenost zadatka: 2 bod/boda Jasnoća pismenog izražavanja: 3 bod/boda Razina samostalnosti: 2 razina
Datum prijedloga ocjene mentora:	28.09.2020.
Potpis mentora za predaju konačne verzije rada u Studentsku službu pri završetku studija:	Potpis: Datum:

**FERIT**FAKULTET ELEKTROTEHNIKE, RAČUNARSTVA
I INFORMACIJSKIH TEHNOLOGIJA OSIJEK**IZJAVA O ORIGINALNOSTI RADA**

Osijek, 13.10.2020.

Ime i prezime studenta:	Dominik Kratofil
Studij:	Diplomski sveučilišni studij Računarstvo
Mat. br. studenta, godina upisa:	D-963R, 28.10.2019.
Turnitin podudaranje [%]:	1

Ovom izjavom izjavljujem da je rad pod nazivom: **Interaktivna segmentacija dijelova srca iz kardiovaskularnih CT snimaka**

izrađen pod vodstvom mentora Izv. prof. dr. sc. Irena Galić

i sumentora Dr. sc. Hrvoje Leventić

moj vlastiti rad i prema mom najboljem znanju ne sadrži prethodno objavljene ili neobjavljene pisane materijale drugih osoba, osim onih koji su izričito priznati navođenjem literature i drugih izvora informacija. Izjavljujem da je intelektualni sadržaj navedenog rada proizvod mog vlastitog rada, osim u onom dijelu za koji mi je bila potrebna pomoć mentora, sumentora i drugih osoba, a što je izričito navedeno u radu.

Potpis studenta:

SADRŽAJ

1.	UVOD	1
2.	MEDICINSKA POZADINA	3
2.1	Kardiovaskularna anatomija	3
2.2	Računalna tomografija.....	9
2.3	Usporedba CT i MRI	11
2.4	Postupak CT-a	12
3.	SEGMENTACIJA.....	13
3.1	Metode segmentacije temeljene na djelomičnim diferencijalnim jednadžbama	13
3.2	Model aktivne konture	15
3.3	Geodezijski model aktivnih kontura.....	16
3.4	Grafičke tehnike	18
3.5	Tehnike segmentacije na temelju modela.....	19
3.6	Model aktivne forme	19
3.7	Model aktivnog izgleda	22
3.8	Registracija segmentacijske slike na temelju atlasa	22
3.9	Segmentacija na temelju atlasa.....	23
3.10	Tehnike grupiranja i klasifikacije	24
4.	IZGRADNJA APLIKACIJE.....	25
4.1	Node.js.....	25
4.2	VTK.....	27
4.2.1	Nastanak VTK	28
4.3	VTK.JS	28
4.4	ITK.....	30
5.	PROGRAMSKO RJEŠENJE APLIKACIJE	31
5.1	Razvoj aplikacije	31
5.2	Kod aplikacije.....	32
5.3	Opis korištenih ključnih vtk klasa	34
5.4	Korištenje aplikacije	36
6.	ZAKLJUČAK	39
	LITERATURA	42
	SAŽETAK.....	49
	ABSTRACT	50

ŽIVOTOPIS	51
PRILOZI.....	52

1. UVOD

Kardiovaskularne bolesti(CVD) identificirani su kao vodeći uzrok smrti u razvijenom svijetu [1, 2]. Dijagnosticiranje i liječenje kardiovaskularnih bolesti značajno se poboljšalo posljednjih godina zbog napretka u tehnologiji snimanja kardiovaskularnog sustava. Međutim, brzo i točno uviđanje podataka s kardiovaskularnih slika još uvijek predstavlja izazov u kliničkoj dijagnostici. Klinički relevantni podaci potrebni su za dijagnozu CVD- a i za planiranje medicinskih postupaka. Područje na kojem se razvijaju istraživačke metode i algoritmi za korištenje takvih podataka iz medicinskih slika naziva se medicinska analiza slike. Metode predstavljene u ovoj tezi usmjerene su na pomoć liječnicima u planiranju i provođenju postupka interaktivne segmentacije dijelova srca iz kardiovaskularnih CT snimaka. Analiza kardiovaskularne slike postupak je za dobivanje značajnih i relevantnih podataka koji podupiru dijagnozu i terapiju CVD-a. Nedavni napredak u računalnoj snazi omogućio je nove vrste metoda za tumačenje medicinskih slika. Donedavno je većina liječnika dijagnosticirala vizualnim pregledom 2D slika. To je uključivalo interpretiranje slika na pojedinačni način, čak i kad je snimanje izvedeno u tri dimenzije. Potrebna mjerenja često su vršena ručno na 2D presjecima. Preciznost, kvaliteta i količina podataka u medicinskim slikama povećali su se zajedno s porastom raspoložive računalne snage. Danas liječnici rutinski izvode napredne medicinske slikovne postupke koji često rezultiraju višedimenzionalnim medicinskim slikama - 4D slike (sastoje se od 3D slika stečenih u različitim vremenskim okvirima tijekom pregleda, npr. Tijekom različitih faza srčanog ciklusa) i sve više 5D slika (pojam koji se koristi za slike koje se sastoje od 4D slika stečenih tijekom nekoliko ispitivanja). Vizualni pregled i interpretacija takvih višedimenzionalnih slika dugotrajan je proces. Srećom, razvoj na polju analize medicinskih slika pratio je napredak i u snimanju i u računalnoj snazi. Danas je dostupan veliki broj naprednih metoda analize medicinske slike i vizualizacije. Pomoću ovih metoda liječnici mogu brzo i točno protumačiti slike, postaviti dijagnozu i planirati potrebne tretmane. Na slici 2.1 prikazan je primjer četverostruki prikaz CT slike srca. Sve je veći broj metoda koje iz slika izvlače klinički relevantne informacije i intuitivno ih iznose liječnicima. Najčešće metode snimanja za dijagnozu CVD-a su ultrazvuk, kardiovaskularna CT slika i MRI. Svaka metoda sastoji se od prednosti i nedostataka koji će biti detaljno obrazloženi u kasnijim poglavljima. Zadatak ovog rada je istražiti i ukratko opisati kardiovaskularnu anatomiju, dostupne state-of-the-art metode interaktivne segmentacije te

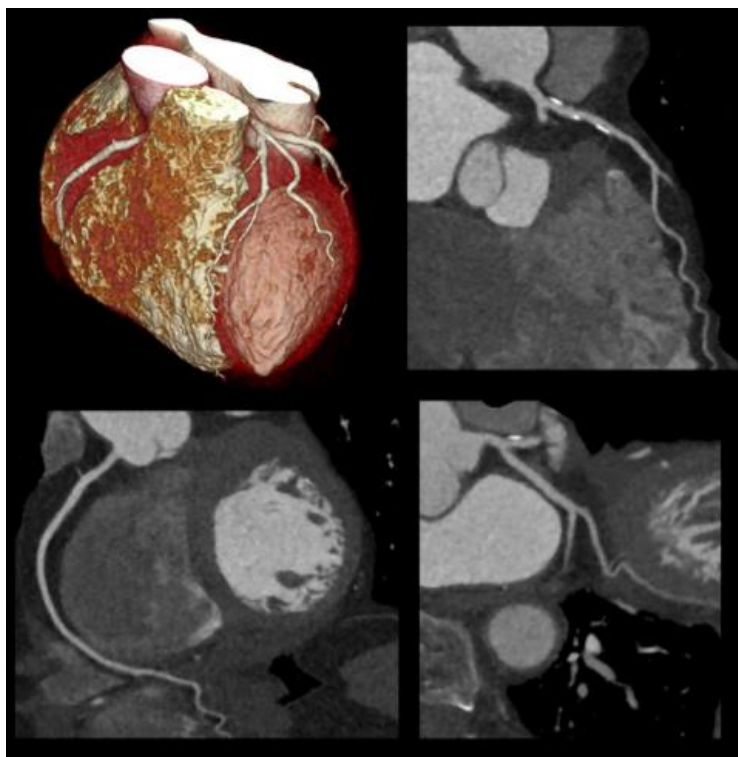tehnologiju kardiovaskularnog CT-a. Nakon toga potrebno je implementirati desktop aplikaciju koja će omogućiti interaktivnu segmentaciju dijelova srca.

2. MEDICINSKA POZADINA

Ovo poglavlje predstavlja medicinsku pozadinu koja se tiče kardiovaskularnog sustava. Prikazan je kratak pregled anatomije srca i anatomije kardiovaskularnog sustava. Objašnjene su uobičajene kardiovaskularne bolesti. Kardiovaskularne bolesti su bolesti koje utječu na srce i kardiovaskularni sustav. Glavne kliničke manifestacije kardiovaskularnih bolesti mogu se podijeliti u tri skupine: manifestacije koje utječu na srce i kardiovaskularni sustav, manifestacije koje utječu na mozak i cerebrovaskularni sustav i manifestacije koje utječu na donje udove.

2.1 Kardiovaskularna anatomija

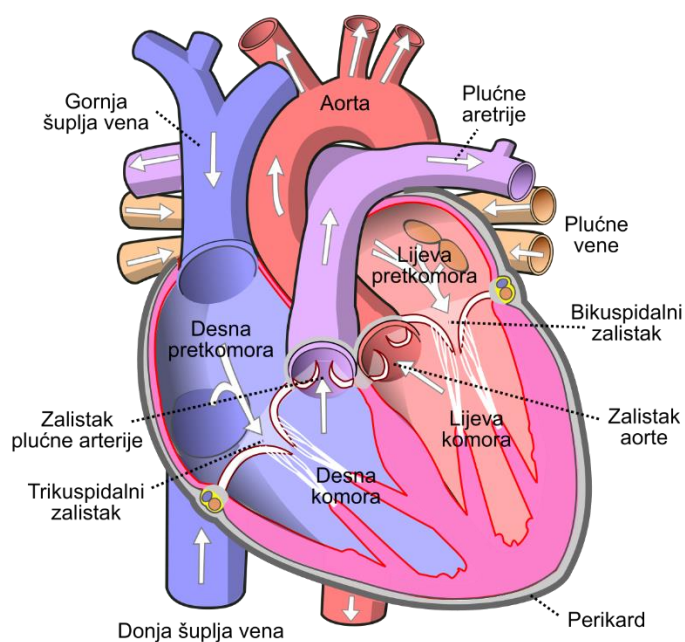
U ovom poglavlju prikazan je kratki pregled kardiovaskularnog sustava (CVS), uključujući anatomska svojstva srca i žila. Kardiovaskularni sustav se često naziva i krvožilni. CVS je sustav organa koji omogućuje cirkulaciju krvi kroz tijelo, isporučujući kisik i transportirajući hranjive tvari [4]. Dijelovi koji čine kardiovaskularni sustav su: srce, krvne žile i krv. Struktura i funkcija krvožilnog sustava prilagođena je njegovoj osnovnoj funkciji: neprekidno isporučivanje kisika i hranjivih tvari u sve stanice ljudskog tijela [5]. Stanice koriste isporučeni kisik za stvaranje izvora energije potrebnih za sve funkcije tijela. Dodatne funkcije CVS-a (prema [4]) su: transport metaboličkih otpadnih produkata i CO₂ do organa koji ih eliminiraju iz tijela; raspodjela vode, elektrolita i hormona; suradnja s imunološkim sustavom i termoregulacija. Srce je glavni pokretač CVS-a, djeluje kao mišićna pumpa koja vodi krv kroz krvne žile do ostatka tijela. Srce je podijeljeno na dva dijela, na lijevu i desnu stranu, a svaka strana sadrži dvije cjeline, pretkljetku i kljetku. Latinski nazivi za pretkljetku je atrij, dok se kljetka naziva ventrikuli. Obje cjeline su većinom sastavljene od stanica srčanog mišića. Atrije imaju tanke stijenke mišića i njihova je glavna funkcija ispunjavanje ili istiskivanje ventrikula. Ventrikuli pokreću krv prikupljenu iz atrija u ostatak tijela kroz snažno sužavanje njihovih debelih mišićnih stijenki. Na slici 2.1 prikazana je anatomija srca s četiri cjeline u sredini slike. Ako se promotri protok krvi počevši od lijeve cjeline (LV), najveće cjeline u srcu, u trenutku kada je puna krvi prikupljena iz lijevog atrija (LA). Može se zaključiti da je mitralna valvula zatvorena, sprečavajući povratak krvi u lijevi atrij i osiguravajući jednosmjerni protok krvi kroz srce. Zidovi mišića LV-a snažno se stežu, stvarajući povišen pritisak koji krv izbacuje u tijelo.



Slika 2.1 : Četverostruki prikaz srčane CT slike. Prikazuje: 3D prikaz srca (gore lijevo), aksijalni pogled (donje lijevo), sagitalni pogled (gore desno) i koronalni pogled (odozdo desno) pogledi. Izvor slike: LaBarbera i Doninom[3]

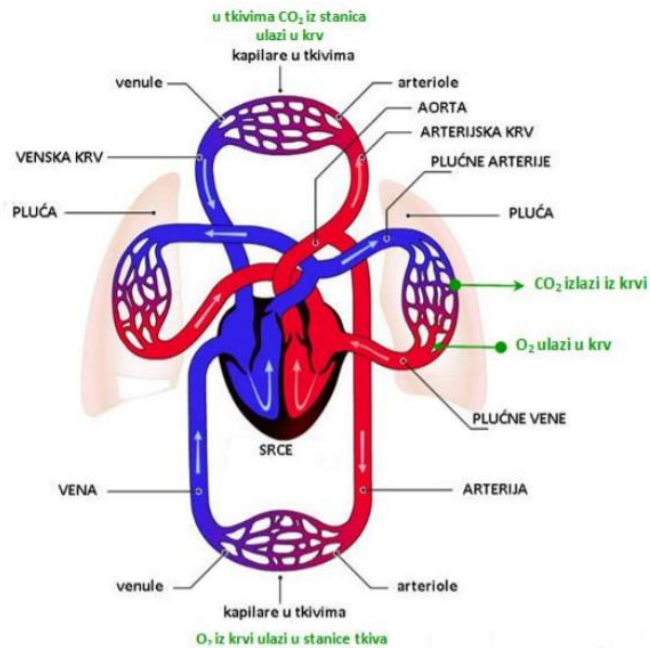
Kako se tlak povećava, otvara se aortna valvula i kontrakcija izbacuje krv iz LV u aortu. Aorta je najveća arterija u tijelu i prva krvna žila sustavne cirkulacije. Period kontrakcije ventrikula (i prijenos krvi u aortu) naziva se sistola, dok se maksimalni tlak tijekom sistole naziva sistolički tlak. Tijekom sistole krv se gura kroz aortu i aorta se odvađa zbog svoje elastičnosti. Nakon izbacivanja krvi iz LV-a aortna valvula se zatvara i LV se otpušta. Ovo razdoblje otpuštanja naziva se dijastola. Tijekom dijastole krv i dalje teče kroz aortu jer elastični zastoj aorte i dalje vrši pritisak na krv. Taj se zaostali tlak naziva dijastolički tlak i on se postupno smanjuje tijekom dijastole, dok ne dosegne svoj minimalni nivo. Za prosječnu osobu (tipično 70 kg starosti 20-25 godina [5]) sistolni tlak je oko 120 mmHg, dijastolički tlak (na njegovoj minimalnoj razini) je oko 80 mmHg, a razlika između njih naziva se pulsni tlak. Krvni tlak stvara protok krvi iz aorte u glavne arterije. Krv teče kroz arterije u različite dijelove tijela. Na slici 2.2 prikazana je ilustracija cirkulacijskog sustava. Kao što je vidljivo na slici, glavne arterije se dijele noseći arterijsku krv bogatu kisikom i hranjivim tvarima u različite organe ili dijelove tijela (prikazano tamno crvenom bojom). Te se arterije dalje dijele na sve manje žile: mišićne arterije se dijele na arteriole (arterije promjera $<100 \mu\text{m}$), koje se

dalje dijele na najmanje žile koje se nazivaju kapilare. Kapilare tvore gustu mrežu unutar svih tjelesnih tkiva, vršeći razmjenu plinova, isporučujući hranjive tvari i skupljajući otpad iz tkiva. Kapilare se progresivno spajaju u veće žile - venule, koje se zauzvrat konvergiraju u vene, koje se napokon spajaju i postaju jedna od dvije glavne vene u tijelu, superiorne i inferiorne vene. Prijelaz iz arterijske u vensku krv prikazan je na slici 2.3 prelaskom iz tamnocrvene u tamno plavu boju. Superiorne i inferiorne vene prikazane su kao dvije najveće tamnoplave žile, koje vraćaju deoksigeniranu krv u srce s gornje i donje strane tijela. Krv koja se vraća u srce kroz vene ulazi u desni atrij (RA). Desni atrij služi istoj funkciji kao i lijevi atrij, skuplja krv iz vena i puni desnu klijetku kroz trikuspidalnu valvulu (slika 2.3).



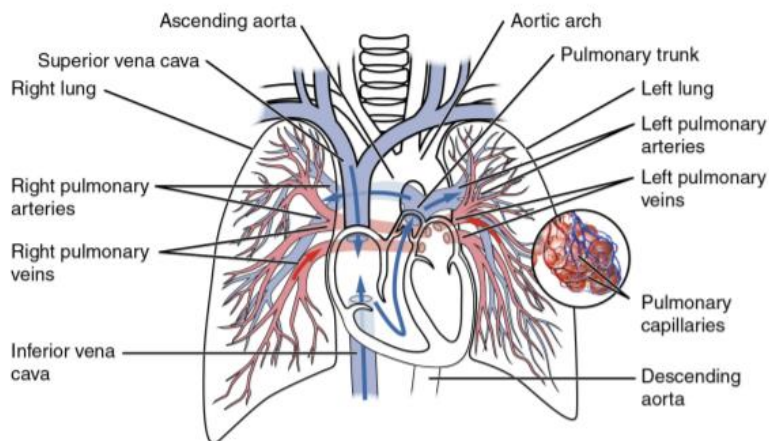
Slika 2.2: Grafički prikaz ljudskog srca. Izvor slike : Wikimedia [6]

Desna klijetka (isto kao i lijeva klijetka) izbacuje krv prikupljenu iz atrija u plućnu arteriju, započinjući plućnu cirkulaciju. Kontraksije lijevog i desnog srca nastaju istodobno: oba atrija se istodobno stežu - pumpajući krv u njihove ventrikule, dok se oba ventrikula istodobno smanjuju - pumpaju krv u cirkulaciju.



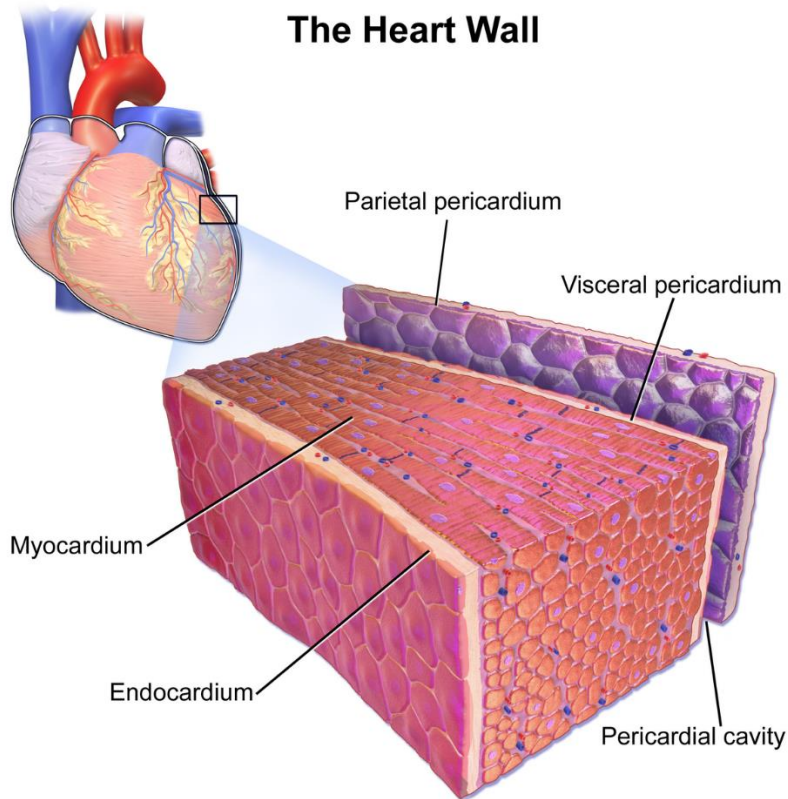
Slika 2.3: Kardiovaskularna cirkulacija. Slika prikazuje srce, sistemsku i plućnu cirkulaciju. Izvor slike [7]

Plućna cirkulacija prikazana je na slici 2.4. Plućne arterije, noseći deoksigeniranu krv iz srca u pluća, prikazane su u svijetloplavoj boji. Plućna cirkulacija je kraća i ima puno niži tlak od sustavne cirkulacije. Arterije se progresivno dijele u pluća, tvoreći plućnu kapilarnu mrežu koja vrši razmjenu plinova i oksigenaciju krvi. Krv obogaćena kisikom prolazi kroz kapilarnu mrežu koja se progresivno spaja u veće žile, pri čemu se krv konačno vraća u srce kroz plućne vene (crvene žile na slici 2.4).



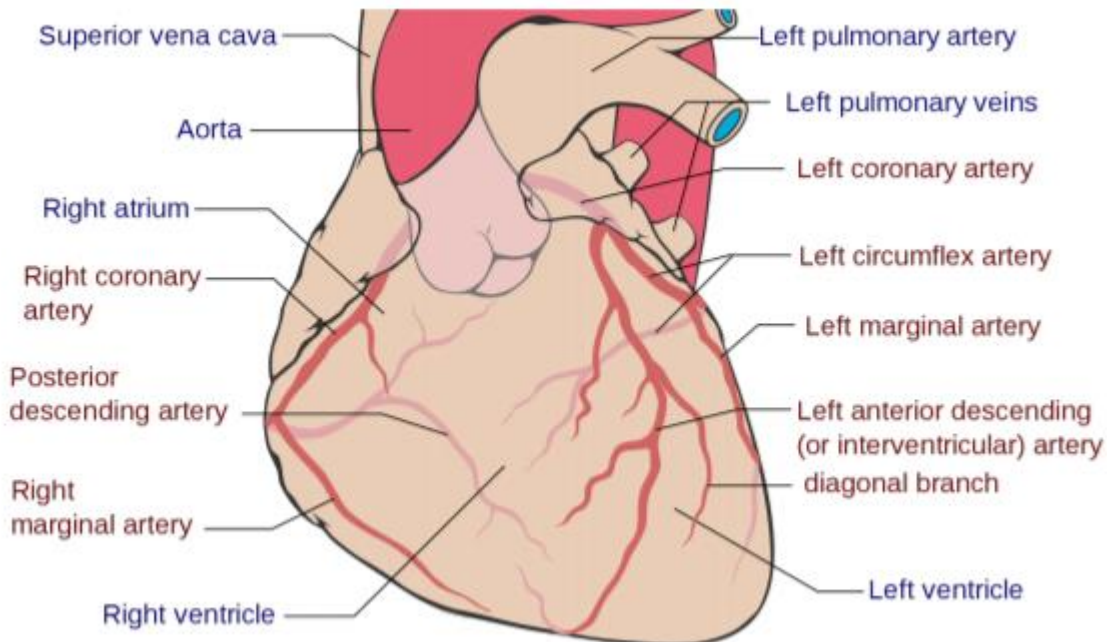
Slika 2.4: Ilustracija plućnog kruga. Izvor slike : Wikimedia [8]

Plućne vene nose kisik s krvlju natrag u lijevi atrij, koji ga pumpa u lijevu klijetku, odakle započinje sljedeći sustavni ciklus. Srce ima četiri cjeline - dva atrija i dva ventrikula - podijeljeno u dvije skupine, koje se često naziva i lijevo i desno srce [4]. Cjeline lijevog srca su lijevi atrij (LA) i lijeva klijetka (LV), dok su klijetke desnog srca desni atrij (RA) i desna klijetka (RV). Atrije primaju krv iz vena i ispunjavaju klijetke, koji krv istiskuju kroz arterije. Cjeline su ispunjene krvlju iz atrija kroz atrioventrikularne (AV) valvule (mitralna ili bikuspidna valvula između LA i LV i trikuspidna valvula između RA i RV). AV valvule su pasivne i otvorene, ovisno o tlaku unutar cjelina. Kad tlak u atriju prelazi ventrikularni tlak, AV valvule se otvaraju. Slično tome, kada tlak u ventrikulama prelazi tlak u atriju, AV valvule se zatvaraju. Kako bi se spriječilo da zauvijek nastanu sistole (kad je ventrikularni tlak najviši), valvule su pričvršćene kapilarnim mišićima u klijetima. Time se sprječava povratak krvi u atrij, osiguravajući da je protok krvi uvijek usmjeren. Tijekom sistole, ventrikuli se smanjuju, tlak unutar ventrikula se povećava i otvaraju se poluločne valvule između ventrikula i atrija, omogućujući protok krvi u arterijama. Krv iz lijeve klijetke odvodi se kroz aortni semilunarnu valvulu u aortu, dok krv iz desne cjeline izlazi kroz plućnu semilunarnu valvulu u plućnu arteriju. Te valvule su također pasivne, zatvaraju se na kraju sistole, kada tlak unutar ventrikula padne ispod pritiska u arterijama. Punjenje ventrikula se događa tijekom dijastole, kada su AV ventili otvoreni. Inicijacija otkucaja srca započinje kontrakciju atrija što dovodi do punjenja ventrikula. Kada ventrikuli počnu kontrakciju, pritisak ventrikula brzo se povećava i AV zalistaci se zatvaraju, sprečavajući povratak krvi u atriju. Kad ventrikularni tlak prelazi arterijski tlak, poluotporni se ventili otvaraju i krv se izbacuje iz ventrikula i u arterije. Kako krv napušta ventrikule, a sistola završava, ventrikularni tlak opada i semilunarni se ventili zatvaraju povratnim protokom krvi iz arterija. Mišićno tkivo srca, odnosno srčani mišić - generator sile potrebne za kontrakciju srca - naziva se miokard. Srčani mišić nalazi se unutar zidova srčanih cjelina. Zidovi atrija su tanki, a stvaranje sile tijekom kontrakcije atrija relativno je malo, jer su ventrikuli uglavnom prazni u vrijeme atrijske kontrakcije. Zidovi klijetki su puno deblji jer je sila potrebna za guranje krvi prema ostatku tijela puno veća. Kako se u tekstu navodi da u plućnoj cirkulaciji postoji mnogo niži tlak od systemske cirkulacije, pa RV mora stvarati manju silu od LV. Posljedično, mišićne stijenke RV su tanje od zidova mišića LV. Lijeva klijetka ima najveću debljinu stijenke od svih srčanih cjelina. Čitavo je srce okruženo srčanom ovojnicom, tankim membranama koje štite srce i sprečavaju pretjerano uvećavanje. Prostor između srca i srčane ovojnice naziva se perikardni prostor ili perikardijalna šupljina i sadrži međustaničnu tekućinu.



Slika 2.5: Ilustracija sastava srčane stijenke odnosno perikarda. Izvor slike : Wikimedia [54]

Slika 2.5 prikazuje sastav srčane stijenke. Sam miokard okružen je s dva sloja: endokardom s unutarnje strane cjelina i epikardijem s vanjske strane. Srčani mišić - miokard - djeluje na opskrbu ostatka tijela hranjivim tvarima i kisikom. Međutim, i samom miokardu je potreban kisik i energija kako bi pravilno funkcionirao. Koronarna cirkulacija opskrbljuje miokard (kao i ostale dijelove srca) kisikom i potrebnim hranjivim tvarima. Koronarna cirkulacija sastoji se od koronarnih arterija koje krv opskrbljuju kisikom i srčanih vena koje iscrpljuju deoksigeniranu krv. Na slici 2.6 prikazana je ilustracija koronarne cirkulacije koronarnim arterijama označenim crvenim tekstom. Srce dobiva opskrbu krvlju iz dviju koronarnih arterija, lijeve i desne koronarne arterije. Dvije plućne arterije granaju se u niz manjih arterija duž srca. Koronarne arterije su funkcionalno krajnje arterije, što znači da začepljenje koronarne arterije općenito rezultira smrću srčanog tkiva koje opskrbljuje ta arterija [64]. Stoga, začepljenje koronarnih arterija često rezultira infarktom miokarda [191].



Slika 2.6: Ilustracija srčanih arterija s označenim arterijama crvenim tekstom, dok su ostali dijelovi označeni plavim tekstom Izvor slike: Wikimedia [55]

2.2 Računalna tomografija

Računalna tomografija ili skraćeno CT (engl. Computed tomography) je digitalna rekonstrukcija tomografiranog presjeka tijela. To je grafička rendgenska metoda koja daje presjek prikaza određenog dijela tijela, za razvoj slike upotrebljava se ionizirajuće-rengensko zračenje[9]. Srčana računalna tomografija (CT) nastala je uvođenjem skenera od 64 slojevitog prikaza, što je danas standard za većinu CT slika. Mnoge bolnice sada žele zamijeniti svoje starije sustave od 64 slojevitog prikaza sa novijom tehnologijom. Najnovija generacija skenera koji se prodaju na pregledima srca može obaviti rutinske, vrlo niske doze skeniranja srca od 3 mSv(mjerna jedinica zračenja) ili manje. Koriste osjetljivije detektore, brže rotacije brzine i najnovije generacije softvera za obnovu slike temeljen na iteraciji i modelu. Te su tehnologije odgovor industrije na višegodišnje kritike liječnika i šire javnosti zbog visokih doza rendgenskih zraka prije potrebnih za CT skeniranje srca. Nekoliko ispitivanja do sada pokazuje da srčani CT nudi pravodobnu i učinkovitu dijagnozu koronarne bolesti. Ispitivanja su pokazala su da je stalan tok podataka koji ilustriraju srčanu CT angiografiju (CCTA ili CTA) isplativiji, brži i učinkovitiji od postojećeg standarda. To ponekad može uštedjeti novac, ali najvažnije je za pacijenta, može im uštedjeti vrijeme i dovesti do ranog otkrivanja problema te mnogo učinkovitijeg i efikasnijeg tretmana. CT se rabi kao alat za

prevenciju i procjenu rizika. Sa stajališta prevencije, CT ima dobar potencijal za serijsko snimanje, upotrebom novijih skenera koji nude skeniranje s vrlo malim dozama oko 1 mSv ili manje doze zračenja. Za to je potrebno ažurirati starije sustave od 64 slojevita prikaza na novije skenere s osjetljivijim detektorima i novijim verzijama softvera za obnovu slike temeljenog na modelima. Računalna tomografija (CT) ili računalna aksijalna tomografija (CAT) kombinira podatke iz nekoliko rendgenskih zraka kako bi se dobila detaljna slika struktura unutar tijela. CT skeniranje proizvodi dvodimenzionalne slike presjeka ili dijela tijela, ali podaci se mogu koristiti i za izgradnju trodimenzionalnih slika. CT skeniranja se koriste u bolnicama širom svijeta. CT pretraga može pomoći u dijagnostici mnogih vrsta raka. CT skener emitira niz uskih zraka kroz ljudsko tijelo. To se razlikuje od rendgenskog aparata koji šalje samo jednu zraku zračenja. CT pregled daje detaljniju završnu sliku od rendgenske slike. Na CT detektoru rendgenskih snimača može se vidjeti stotine različitih razina gustoće. Mogu se vidjeti tkiva u čvrstom organu. Ti se podaci prenose na računalo koje stvara trodimenzionalnu sliku presjeka dijela tijela i prikazuje ga na ekranu. Ponekad se koristi kontrastna boja jer može pomoći jasnije prikazati određene strukture. Na primjer, ako je potrebna trodimenzionalna slika trbuha, pacijent će možda morati uzeti barijev obrok. Barij se na skeniranju pojavljuje bijelo dok putuje kroz probavni sustav. Ako su potrebne slike niže na tijelu, kao što je rektum, pacijentu se može dati barijski klistir. Ako su meta krvne žile u tijelu, u vene će se ubrizgati kontrastno sredstvo. Točnost i brzina CT skeniranja mogu se poboljšati primjenom spiralnog CT-a, koji se ubraja u relativno nove tehnologije. Zraka se za vrijeme skeniranja kreće spiralnim putem, tako da prikuplja kontinuirane podatke bez praznina između slika. CT je koristan alat za pomoć u dijagnozi u medicini, ali je izvor ionizirajućeg zračenja i potencijalno može izazvati rak. Nacionalni institut za rak savjetuje pacijentima da s liječnicima razgovaraju o rizicima i koristima CT pregleda. CT pregledu može otkriti nepravilnosti u mekom tkivu.

CT je koristan kod dobivanja slika:

- mekog tkiva
- zdjelice
- krvnih žila
- pluća
- mozga

- trbuha
- kostiju

CT je često preferirani način dijagnosticiranja mnogih vrsta karcinoma, poput raka jetre, pluća i gušterače. Slika omogućuje liječniku da potvrdi prisutnost i mjesto tumora, njegovu veličinu i koliko je zahvatio tkivo u blizini. Pregled glave može pružiti važne informacije o mozgu, na primjer, ako postoje krvarenja, oticanje arterija ili tumor. CT pregledom možemo otkriti tumor u abdomenu i bilo kakvo oticanje ili upalu u obližnjim unutarnjim organima. Može pokazati bilo koje rane na slezeni, bubrezima ili jetri. Kako CT pretragom otkrivamo abnormalno tkivo, korisno je za planiranje područja radioterapije i biopsije, a može pružiti i vrijedne podatke o protoku krvi i drugim vaskularnim stanjima. To može pomoći liječniku da procijeni koštane bolesti, gustoću kostiju i stanje kralježnice pacijenta. Također može pružiti vitalne podatke o ozljedama ruku, stopala i ostalih skeletnih struktura pacijenta. Čak su i male kosti jasno vidljive, kao i njihovo okolno tkivo.

2.3 Usporedba CT i MRI

Glavne razlike između CT-a i MRI su:

- CT pretraga koristi X-zrake, ali MRI koristi magnete i radio valove.
- Za razliku od MRI, CT se ne pokazuje na tetivama i ligamentima.
- MRI je bolji za ispitivanje leđne moždine.
- CT pretraga je pogodnija za rak, upalu pluća, abnormalne rendgenske zrake prsnog koša, krvarenja u mozgu, posebno nakon ozljede.
- Tumori mozga su jasnije vidljivi na MRI.
- CT pretraga brže pokazuje puknuća organa i ozljede organa pa može biti prikladnija za slučajevne traume.
- Slomljene kosti i kralješci jasnije su vidljivi na CT snimci.
- CT skeniranje daje bolju sliku pluća i organa u prsnoj šupljini između pluća.

2.4 Postupak CT-a

Pacijent će možda morati apstinirati od hrane i, možda, pića, određeno vremensko razdoblje prije skeniranja. Nakon dolaska na pregled u većini slučajeva pacijent će se morati skinuti, obično u dolje rublje i obući haljinu koju mu osigura zdravstveni dom. Ako bolnica ne pruža haljinu, pacijent treba nositi široku odjeću bez metalnih gumba i patentnih zatvarača. Neki pacijenti će možda morati piti kontrastnu boju ili ih se može davati kao klistir ili ubrizgati. To, kako je već navedeno poboljšava sliku nekih krvnih žila ili tkiva. Svaki pacijent koji ima alergiju na kontrastne materije prethodno treba obavijestiti liječnika. Neki lijekovi mogu smanjiti alergijske reakcije na kontrastne materije. Budući da metal ometa rad CT skenera, pacijent će morati ukloniti sav nakit i metalne kopče. Tijekom skeniranja pacijent će morati leći na motorizirani stol za pregled koji ulazi u CT skener. U većini slučajeva pacijent će ležati na leđima okrenutim prema gore. No, ponekad će možda trebati ležati licem prema dolje ili na stranu. Nakon jedne rendgenske slike, stol će se malo pomaknuti, a zatim će napraviti drugu sliku i tako dalje. Pacijent mora ležati vrlo miran radi postizanja najboljih rezultata. Tijekom pregleda svi će, osim pacijenta, napustiti sobu. Interfon će omogućiti dvosmjernu komunikaciju između radiografa i pacijenta. Ako je pacijent dijete, roditelju ili odrasloj osobi može se dopustiti da stoji ili sjedi u blizini, ali oni će morati nositi olovnu pregaču kako bi se spriječilo izlaganje zračenju

3. SEGMENTACIJA

Segmentacija slike je presudan proces u računalnom vidu. Uključuje dijeljenje vizualnog unosa na segmente radi pojednostavljivanja analize slike. Segmenti predstavljaju predmete ili dijelove objekata i sadrže skupove piksela. Segmentacija slike sortira piksele u veće komponente, eliminirajući potrebu da se pojedinačni pikseli smatraju jedinicama promatranja. Postoje tri razine analize slike:

- Klasifikacija - kategorizacija cijele slike u klasu kao što su „ljudi“, ili „životinje“.
- Otkrivanje predmeta - otkrivanje predmeta unutar slike i crtanje pravokutnika oko njih, na primjer, osobe ili ovce.
- Segmentacija - prepoznavanje dijelova slike i razumijevanje kojem objektu pripadaju. Segmentacija postavlja osnovu za obavljanje detekcije i klasifikacije objekata.

Tri najčešće korištene tehnike segmentacije su:

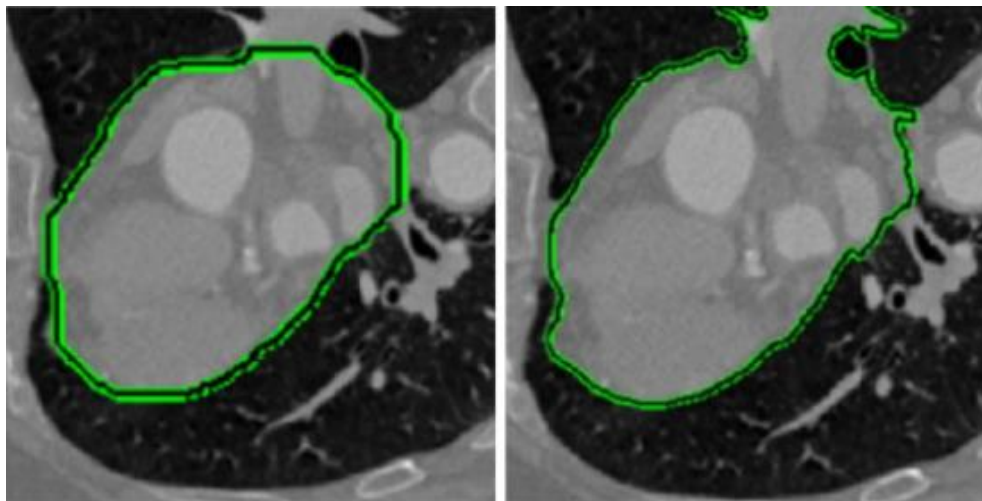
- Rubna segmentacija (engl. Thresholding) dijeli sliku na prvi plan i pozadinu. Navedena vrijednost praga razdvaja piksele na jednu od dvije razine kako bi se izolirali objekti. Pragovi razlikuju svjetlije i tamnije piksele slike u boji.
- Granična segmentacija (engl. Edge-based) prepoznaje oštre promjene ili diskontinuitete u svjetlini. Otkrivanje rubova obično uključuje slaganje točaka diskontinuiteta u zakrivljene linije.
- Segmentacija na temelju regije dijeli objekt od pozadine, tako da je cilj pronaći dijelove piksela u skupovima koji odgovaraju svojstvima slike kao što su svjetlina, boja i tekstura.[10].

3.1 Metode segmentacije temeljene na djelomičnim diferencijalnim jednadžbama

Djelomične diferencijalne jednadžbe (PDE, engl. partial differential equations) su dominirale područjima računalnog vida, obrade slika i primijenjene matematike iz sljedećih razloga:

- njihova sposobnost transformiranja problema modeliranja segmentacije u PDE okvir
- njihova sposobnost da riješe PDE koristeći metode konačnih razlika, s metodom taložnog očvršćivanje koja se temelji na korištenju rastaljenih polimernih materijala, tako da ih se nanosi sloj po sloj kako bi dobili 3D predmet. (FDM, engl. *fused deposition modeling*)
- njihova sposobnost povezivanja PDE-ova i okvira utvrđene razine za primjenu metoda konačnih razlika
- njihova sposobnost proširenja PDE okvira s 2-D na 3-D ili čak veće dimenzije
- njihovu sposobnost kontrole stupnja PDE u domeni za obradu slike
- njihovu sposobnost pružanja rješenja u brzom, stabilnom i zatvorenom obliku
- njihova sposobnost interaktivnog upravljanja segmentacijom slike u PDE okviru

Metode segmentacije slike temeljene na djelomičnim diferencijalnim jednadžbama oslanjaju se na koncept parcijalne diferencijalne jednadžbe. Razvoj jednadžbe izvodi se deformiranjem konture od početnog do krajnjeg položaja. Seminarski rad Kass i sur. [13] uveo je modele aktivnih kontura (ACM), također poznati kao Snakes, jedan od najčešće korištenih pristupa temeljenih na PDE. Modeli aktivnih kontura mogu se podijeliti u dvije glavne skupine: rubni modeli i modeli u regiji. Granica objekta u rubnim modelima aktivnih kontura prepoznaje se pomoću gradijenta slike. Prednost rubnog modela prvenstveno je u lakoći dobivanja konačne segmentacije - identifikacija granične vrijednosti objekta iz gradijenta slike je intuitivna čak i za korisnike koji se slabije koriste računalima. Glavni nedostatak je ovisnost krajnjeg rezultata o početnoj konturi. S druge strane, konturni model temeljen na regiji koristi statistički pristup da segmentira regiju od interesa iz pozadine. Ova vrsta metode izračunava optimalno podudaranje modela sa slikom što minimizira neku vrstu energetske funkcionalnosti. Ova vrsta metode manje ovisi o početnoj konturi i otpornija je na buku u slikama, ali postiže niže rezultate ako su predmeti na slici heterogeni.

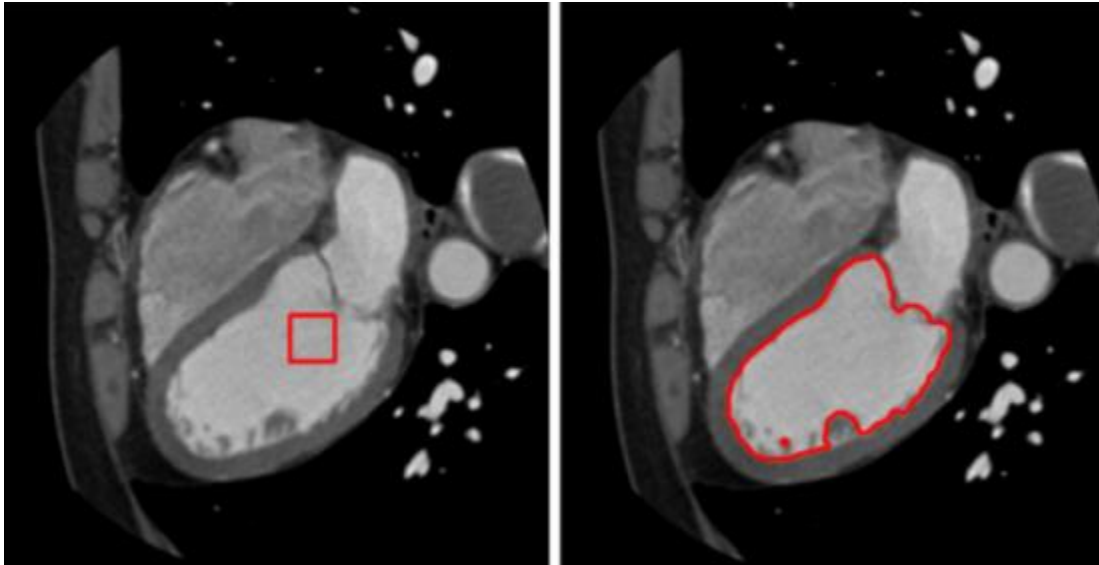


Slika 3.1: Aktivna segmentacija cijelog srca zasnovana na konturi. Slika prikazuje početna kontura (lijevo) i konačni rezultat nakon parcijalne diferencijalne jednačbe (desno). Izvor slike: Bai i sur. [13].

3.2 Model aktivne konture

Kass i sur. [13] uveli su koncept minimiziranja energije u svoj pristup modela aktivnih kontura (engl. Active contour model - ACM). Pristup se temelji na razvijajućoj krivulji, definiranoj u slici, koja se deformira (razvija) pod utjecajem unutarnjih i vanjskih sila. Unutarnje sile pokušavaju kontrolirati glatkoću krivulje tijekom deformacije. Vanjske sile privlače krivulju prema vidljivim crtama slike. Rad koji su predložili Bai i Li [12] izvodi cijelu segmentaciju srca koristeći se originalnim pristupom Snakes koji je predložio Kass [13]. Na slici 3.1 prikazan je jedan presjek iz rezultirajuće segmentacije. U radu se odvija evolucija parcijalne diferencijalne jednačbe, gdje su početne točke za inicijalizaciju konture dobivene pomoću segmentacije Watershed. Upotreba ACM-a omogućuje iterativnu deformaciju početne konture dok se ne podudara sa srčanim granicama na slici. Dodatno, jedan od načina prevladavanja ograničenja izričitog pristupa identifikaciji granica je kombiniranje informacija o regiji i granicama. Lankton i sur. [14] predložili su novi koncept lokalizacije aktivnog kontura temeljenog na regiji (LACM) kako bi se riješio nehomogenosti intenziteta. Njihova metoda omogućuje segmentaciju objekata s diskontinuiranim i heterogenim granicama primjenom pristupa temeljenog na vjerojatnosti pojavljivanja određenih područja na slici. To je posebno važno za srčanu segmentaciju. Na slikama stečenim u fazi kada su mitralni zalisci otvoreni, krv konstantno slobodno teče iz atrijske u klijetku. Rezultat je nedostatak granice između atrijske i ventrikularne. Ovaj nedostatak granice zbunjuje rubne ACM-ove. Da bi riješili ovaj problem, Wu i sur. [15] predložili su model adaptivnog difuzijskog protoka (ADF). Kasnije,

Zhou i sur. [16] spojili su ta dva pristupa (LACM i ADF modeli) koristeći lokalizirajuću regiju i informacije o intenzitetu da bi izvršili segmentaciju. Slika 3.2 prikazuje primjer segmentacije lijeve klijetke koristeći ovaj pristup.

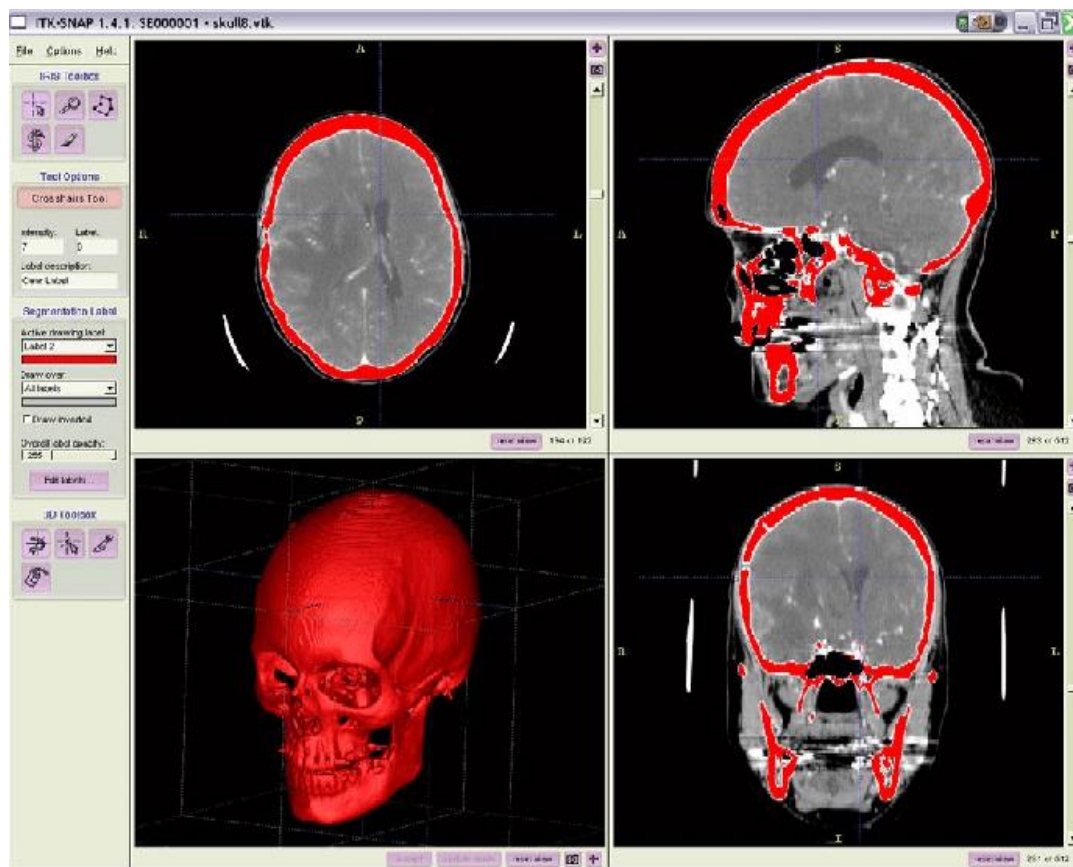


Slika 3.2: Aktivna segmentacija cijelog srca zasnovana na konturi kombinirajući LACM i ADF modela s početnom konturom (lijevo) i konačnim rezultiranjem kontura (desno) u jednom CT presjeku. Izvor slike: Wu i sur. [15].

3.3 Geodezijski model aktivnih kontura

U svojim seminarskim radovima na geodetskim aktivnim konturama, Caselles i sur. [17, 18] uveli su ideju skraćanja euklidske krivulje i uporabu različitih razina za parcijalne diferencijalne jednadžbe. Glavna prednost ovog pristupa je implicitna parametrizacija koja automatski može podnijeti promjene u topologiji. Njihovu upotrebu geometrijskog toka za deformaciju krivulje naknadno su prilagodili Sethian et. dr. [19, 20]. Ova kombinacija prikaza nivoa u kombinaciji s geodetskim aktivnim konturama postala je osnova za veliki broj metoda segmentacije. Appleton [21] predložio je metodu za automatsku segmentaciju lijeve klijetke koristeći geodetske aktivne konture odabirom zatvorenih krivulja u svaki dio koji će najvjerojatnije identificirati miokard. Iako dijelovi metode izuzetno dobro ocrtavaju granice, snaga pristupa je u postupanju s nejasnim granicama i bukom u pozadini. Glavni izvor pogreške je uključivanje papilarnih mišićnih vlakana. Konačno, široko korišteno u zajednici medicinskih slika je djelo Yushkevich i sur. [22, 23]. Njihov rad na softverskom paketu ITK-SNAP (slika 3.3) predstavlja

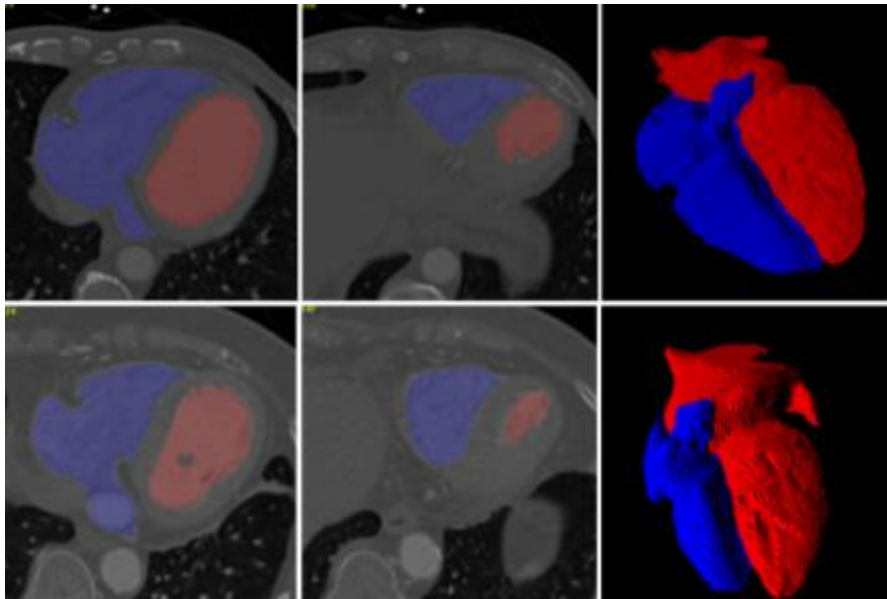
jednu od najraširenijih implementacija geodetskih aktivnih kontura u softverskom paketu. ITK-SNAP paket također su koristili naši medicinski stručnjaci za segmentacije.



Slika 3.3 : Prikaz segmentacije lubanje korištenjem ITK-SNAP-a. Izvor slike: [56]

Chan-Vase model u klasičnim modelima aktivnih kontura ograničava se gradijentom slike. Stoga takve metode najbolje rade za objekte gdje su rubovi definirani gradijentima slike. Kako bi se prilagodilo ovom ograničenju, osnovni rad Chan-Vesea [24] uveo je aktivni model konture bez zaustavljanja rubne funkcije. Njihov pristup koristi funkciju Mumford-Shah [25] za kontrolu parcijalne diferencijalne jednačbe. Jednostavno rečeno, funkcionalnost Mumford-Shah različito obrađuje glatkoću regije na granici objekta i glatkoću regije izvan granice, omogućavajući segmentaciju objekta sa slabije izraženim rubovima. Kang i sur. Predložili su izravnu primjenu Chan-Vesea modela na segmentaciju srca. [26]. Njihov pristup odvaja lijevo i desno srce od slike u nekoliko koraka: prvo otkrije volumen područja interesa u unaprijed obrađenoj slici (izravnavanje), zatim određuje početne točke geometrijskom analizom koristeći prethodno anatomsko znanje o srcu, a zatim vrši grubu segmentaciju i razdvaja lijevo od desnog srca. Konačno, model aktivnog

kontura bez granica prerađuje grubu segmentaciju. Na slici 3.4 prikazani su rezultati segmentacije. Sličan pristup segmentaciji cijelog srca predlažu Rousseau i Bourgault [27].



Slika 3.4: Segmentacija cijelog srca u CT slikama pomoću Chan-Vesea aktivni model kontura. Izvor slike: Kang i sur. [26]

3.4 Grafičke tehnike

Različite grafičke tehnike za segmentaciju slike predložene su tijekom godina, od kojih su neke minimalno raspoređena stabla, najkraći put itd. Prvobitno je uvedena grafička tehnika, najčešće korištena za segmentaciju u medicinskim slikama autora Greig i sur. [28]. Prilagodba metode Boykova i Jollyja [29, 30] uvela je algoritam optimizacije grafova kao kombinaciju maksimalnog protoka i smanjenja minimalnog reza. Prilagođena metoda se obično koristi za segmentaciju granica i područja kod N-dimenzionalnih podataka. Funka-Lea predlaže vrlo učinkovit pristup za potpuno automatsku segmentaciju cijelog srca pomoću tehnike presijecanja grafa [31]. Njihovim pristupom određuju sjemenske točke u srcu. Određena točka sjemena zatim se koristi algoritmom za rezanje grafikona za određivanje elipsoida maksimalnog volumena (koji se naziva balon) koji sadrži područje srca. Segmentacija se izvodi povećavanjem balona i ograničavanjem njegovog povećanja na mjestu gdje dodiruje srčani zid. Segmentacija se zaustavlja kad se balon više ne može proširiti. Grosgeorge i sur. [32] predložio je metodu temeljenu na statističkom modelu oblika dobivenom analizom glavnih komponenti (PCA). Ovaj pristup

prikazuje oblike desne klijetke s mapama udaljenosti do njihove konture. Korištenje mapa udaljenosti poboljšava performanse otkrivanja. Sličnu metodu je predložio Jolly [33] za segmentaciju lijeve klijetke. Ova metoda djeluje na CT i MRI slike. Deng i sur. [34] prilagodio je pristup segmentaciji aorte. Yang i sur. [35] upotrijebio je pristup presijecanja grafikona za pročišćavanje već segmentiranog lijevog atrija u CT-snimkama. Prvo je lijevi atrij segmentiran, a zatim je metoda proširenja korištena za izradu grafova unutar interesantnih regija. Konačno, optimizacija metodom presijecanja grafikona ispunjava ostale piksele promašene prethodnim algoritmom. Novo segmentirani pikseli dodijeljeni su različitim dijelovima lijevog atrija.

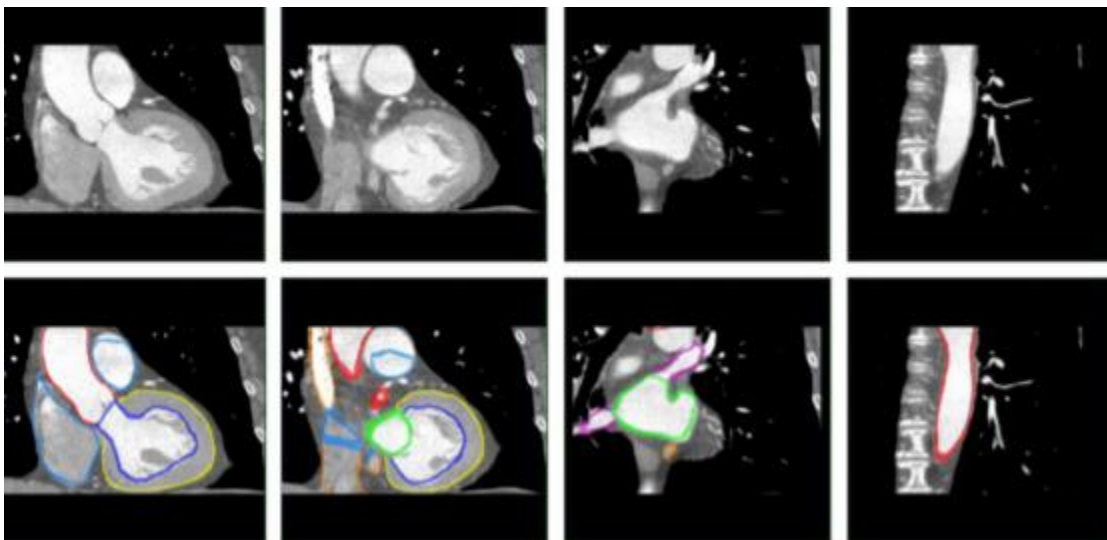
3.5 Tehnike segmentacije na temelju modela

Tehnike segmentacije na temelju modela mogu se smatrati skupinom tehnika u kojima se pristup segmentacije temelji na korištenju unaprijed definiranog geometrijskog modela. Metode deformiraju model da odgovaraju lokacijama slika. Prvi korak za ovu vrstu metode obično je stvaranje geometrijskog modela iz skupa podataka napravljenih treningom. U sljedećem koraku stvoreni model uskladit će se s novom slikom. Budući da je stvoren iz podataka o treningu, model obično obuhvaća prethodno znanje o anatomskim strukturama koje je potrebno segmentirati. Usklađivanje modela s novom slikom vrši se parametrijskom deformacijom kako bi se model mogao uskladiti s novim modelom sa slike. Dakle, ciljevi tehnika temeljenih na modelima su dvostruki: (1) ekstrakcija značajki sa slike i (2) generiranje modela s najboljim uklapanjem. Deformiranje modela u skladu s novom slikom može se promatrati kao problem optimizacije, gdje je cilj pronaći najbolje parametre modela za datu sliku.

3.6 Model aktivne forme

Metode koje se temelje na aktivnim oblicima (ASMs) koriste iterativni algoritam za otkrivanje objekta od interesa u slici. Iterativni algoritam sličan je onome koji se koristi u modelima aktivnih kontura, ali umjesto da se razvija kontura, ovdje se razvija unaprijed definirani model. Uz to, ASM-ovi se mogu deformirati samo kako bi odgovarali podacima u skladu s podacima o skupu treninga [36]. Točke modela ne moraju biti postavljene na lokalno najjačem rubu. Umjesto toga, oni mogu predstavljati slabiji sekundarni rub ili neku drugu strukturu slike. To često može zakomplicirati postupak podudaranja. Postoje tri najčešće korištena pristupa za uspoređivanje koji mogu riješiti ovaj problem. Ili se može izraditi statističke modele strukture slike oko točke, može

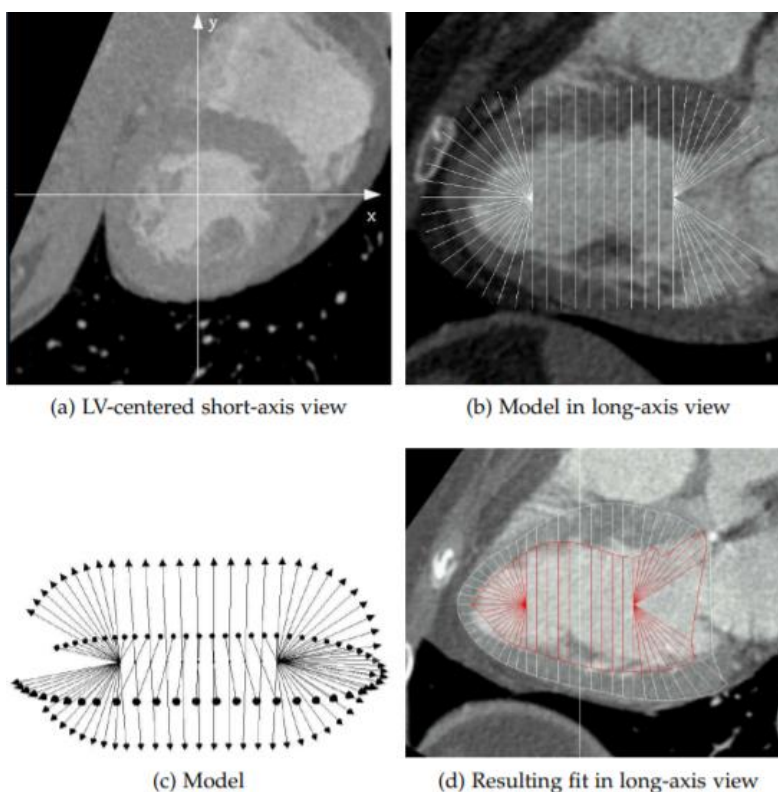
se pronaći točke koje se najviše podudaraju s točkama iz modela skupa treninga ili je moguće shvatiti podudarnost kao zadatak klasifikacije. Potpuno automatski pristup segmentaciji na temelju modela predložili su Ecabert i sur. [37, 38], koji je uveo progresivno povećanje stupnjeva slobode deformacije, povećavajući točnost segmentacije i poboljšavajući konvergenciju. Nadalje, zamijenjeno je uobičajeno korištenje korak inicijalizacije temeljen na PCA. Model korišten za ovu metodu konstruiran je kao srčani model s klijetkama i pretklijetkama, stvoren od ručno segmentiranih slika. Poboljšanje metode predloženo je u [39], gdje je segmentacija korištenjem modela s klijetkama i pretklijetkama srca poboljšana. Prvo, glavno područje srca koje je zanimalo otkriveno je korištenjem generalizirane Hough transformacije.



Slika 3.5: Rezultati segmentacije četverokomornog srčanog modela metodom segmentacije. Izvor slike: Ecabert i sur. [38].

Nakon toga, metoda provodi segmentaciju prilagođavanjem modela klijetkama i pretklijetkama srca u određenom području od interesa pomoću ASM-a. Na slici 3.5 prikazani su rezultati segmentacije korištenjem predložene metode. Ordas i sur. [40] predložili su metodu za segmentaciju srca koja se temelji na ASM-u koja je u stanju izvršiti automatsko crtanje skupa treninga, prevladavajući uobičajena praktična ograničenja u izgradnji statističkih modela oblika. Inspiriran radom Rueckerta i sur. [41] koristili su algoritam koji se temelji na deformacijama slobodnog oblika (FFD) i normaliziranim međusobnim informacijama (NMI). Algoritam za izradu modela pokazao se konvergentnim, ali je izvođenje bilo puno lošije. Oboje, i traženo vrijeme računanja i jačina obrade bili su visoki. Ma i sur. [42] predložili su uporabu Haar-ovog klasifikatora

za lokalizaciju područja interesa kod srčane regije u ulaznim slikama. Ovaj pristup tretira podudaranje kao zadatak klasifikacije, pri čemu se unaprijed ugrađeni ASM inicijalizira na otkriveno područje interesa. Konačno, djelo Fritz i sur. [43, 44] ekstrahira funkcionalne parametre lijeve klijetke iz prethodne segmentacije, dobivene porastom regije. Na slici 3.6 prikazan je tijek rada metode [43]. Središte koordinatnog sustava ventrikula i z-os (slika 3.6a) određuju se iz prethodno obrađene segmentacije lijeve klijetke u regiji koja raste. Model je smješten u koordinatnom sustavu ventrikula duž kratke osi, dok su modelne točke paralelne presjeku kratke osi (slika 3.6b). Geometrija modela koristi 72 zrake po jednoj osi (slika 3.6c prikazuje pojednostavljeni prikaz sa samo 4 zrake po presjeku). Točke modela su u sfernim koordinatama na dnu i na vrhu. Rezultirajuća segmentacija prikazana je na slici 3.6d. Novost njihovog pristupa u [44] je u spajanju modela lijeve i desne klijetke u jedan vektor, a zauzvrat segmentiranje obje komore istovremeno. Ta povezanost pokazala se superiornija u rezultatima u odnosu na samostalno segmentiranje svake klijetke.



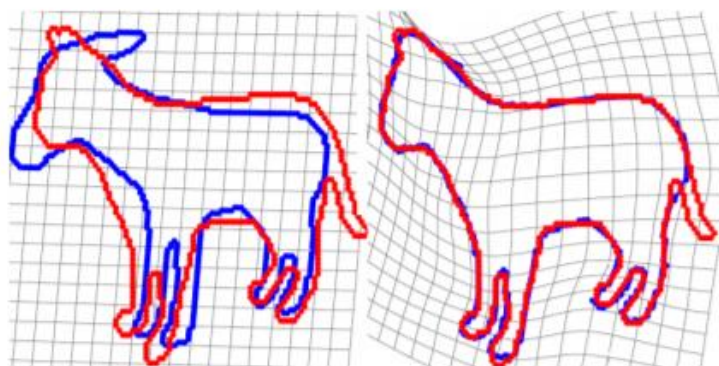
Slika 3.6: Segmentacija lijeve klijetke primjenom ASM-a. Izvor slike: Fritz i sur. [43].

3.7 Model aktivnog izgleda

Koncept Modela aktivnog izgleda (AAM) nastavak je modela aktivnog oblika (ASM) koji uzima u obzir informacije o teksturi na slici. Koncept su prvi uveli Cootes i sur. [45, 46]. Glavna prednost AAM-a u odnosu na ASM jest činjenica da ASM skenira samo linije kada traži najbolje podudaranje, dok AAM pretražuje cjelokupni volumen. Dodatne informacije sadržane u teksturi slike rezultiraju poboljšanom točnošću. Međutim, ove dodatne informacije rezultiraju značajnim povećanjem vremena računanja. Izvorno, AAM-i su definirani samo u dvodimenzionalnoj domeni, ali Mitchell-a i sur. [47] generalizirali su ga u trodimenzionalne prostore. Stegman i Pedersen [48] uveli su novi model koji je mogao izračunati cjelokupan protok kod lijeve klijetke (LVEF). Model kombinira informacije o obliku i izgledu iz faze krajnje dijastole i sistole na kraju. Konačno, Mitchell i sur. [49] uveli su kombinirani pristup koji uključuje prednosti i ASM-a i AAM-a. Pristup je razvijen kao višestupanjski okvir u kojem je AAM jamčio bolju konvergenciju, dok je ASM poboljšao graničnu segmentaciju.

3.8 Registracija segmentacijske slike na temelju atlasa

Ovakva segmentacija slika predstavlja proces mapiranja točaka na jednoj slici u ekvivalentne točke u drugoj slici. U kontekstu medicinskih slika, mapiranje između ekvivalentnih točaka znači mapiranje između točaka u istom anatomskom položaju. Postupak registracije je iterativni pristup koji traži najbolju transformaciju slike koja maksimizira sličnosti između slika. Funkcija troškova izračunava sličnost između transformirane slike i referentne slike, tj. Kvalitetu mapiranja. Na sličnost između referentne slike i transformirane slike izravno utječe model transformacije i metoda interpolacije.



Slika 3.7: Ilustracija postupka registracije slike na temelju atlasa. Proces pronalazi transformaciju prostora slike tako da transformirana slika prostorno odgovara referentnoj slici. Izvor slike: Rouhanni i sur. [57].

Metoda optimizacije vodi pretragu transformacije koja omogućuje najbolje preslikavanje (najveću sličnost) između dviju slika. Na slici 3.7 prikazan je postupak registracije. Točnost odabrane metode interpolacije u izravnoj je vezi s računalnim troškovima metode. Interpolacija metodom najbližeg susjeda računski je najbrža, ali i najmanje precizna metoda. S druge strane, interpolacija B-staze je najpreciznija, a istovremeno računalno najskuplja. Linearna interpolacija pruža dobru kombinaciju između te dvije metode. Transformacijski model procjenjuje prostornu razliku između slika. Možemo ih podijeliti prema njihovoj najvažnijoj karakteristici - linearnosti - u tri skupine: linearne, nelinearne i lokalno afinantne transformacije. Linearne transformacije održavaju globalni oblik predmeta na slici. Ovisno o broju stupnjeva slobode (DOFs), linearne transformacije za trodimenzionalne probleme možemo podijeliti u sljedeće skupine:

1. kruta transformacija definirana sa šest stupnjeva slobode,
2. transformacija sličnosti definirana s devet stupnjeva slobode i
3. srodna transformacija definirana s petnaest stupnjeva slobode.

Linearne transformacije su računski učinkovite, ali pružaju ograničenu točnost za slike s lokalnim deformacijama. Nelinearne transformacije mogu obraditi predmete s lokalnim deformacijama zbog puno većeg broja stupnjeva slobode od linearnih transformacija. Međutim, veći broj DOF-ova izravno rezultira drastičnim povećanjem računalne složenosti, što postupak registracije čini vremenski zahtjevnim i računalno zahtjevnim zadatkom. Lokalno srodne transformacije kombiniraju prednosti linearnih i nelinearnih transformacija. Ova vrsta transformacije zapravo je skup lokalno definiranih krutih transformacija. Stoga se interpolacija može izračunati izravno za regije u kojima su transformacije definirane. Međutim, za regije u kojima transformacije nisu definirane, interpolaciju treba izračunati prema skupu lokalnih transformacija bliskih toj regiji.

3.9 Segmentacija na temelju atlasa

Anatomija srca, iako se razlikuje između pacijenata, ima određenu pravilnost, što znači da položaj određenih dijelova srca slijedi isti obrazac među pacijentima. Znanje tih obrazaca nazivamo a priori znanjem. Izričito uključivanje a priori znanja u razvijene metode segmentacije nije jednostavno. Segmentacija koja se temelji na atlasu je u osnovi proces segmentacije koji koristi

a priori znanje srca tretirajući ga kao problem s registracijom. Atlas je kombinacija medicinske slike i unaprijed istreniranih modela, gdje medicinski stručnjaci označavaju (obično ručno) određenu anatomiju u originalnoj slici. Oznake sada uključuju a priori znanje bez kodiranja u eksplicitna pravila. Iako je opći algoritam segmentacije relativno jednostavan, u svrhu srčane segmentacije mora biti obuhvaćeno mnoštvo rubnih granica. Neki su od njih već spomenuti, a jedan od njih je nemogućnost registracije da obradi lokalne deformacije na slikama.

3.10 Tehnike grupiranja i klasifikacije

Grupiranje je općenita tehnika koja se koristi za podjelu skupa podataka na određeni broj grupa. Grupiranje se često smatra strategijom učenja bez nadzora jer ne zahtijeva izričito navođenje. U kontekstu obrade slike, skupine grupa zajedno čine slikovne piksele sličnih karakteristika. Rezultirajuće grupe osiguravaju segmentaciju slike. Najčešće se koristi tehnika K-grupiranja. Pojam klasifikacija predstavlja tehniku u kojoj su elementi u skupu podataka dodijeljeni jednoj od unaprijed utvrđenih grupa. Klasifikacija se smatra nadziranom strategijom učenja, jer stroj uči iz već označenih podataka. Neke od najpopularnijih tehnika klasifikacije su:

- K-najbliži susjedi [50],
- Strojevi s vektorima podrške [51],
- stabla za odlučivanje [52],
- umjetne neuronske mreže [53].

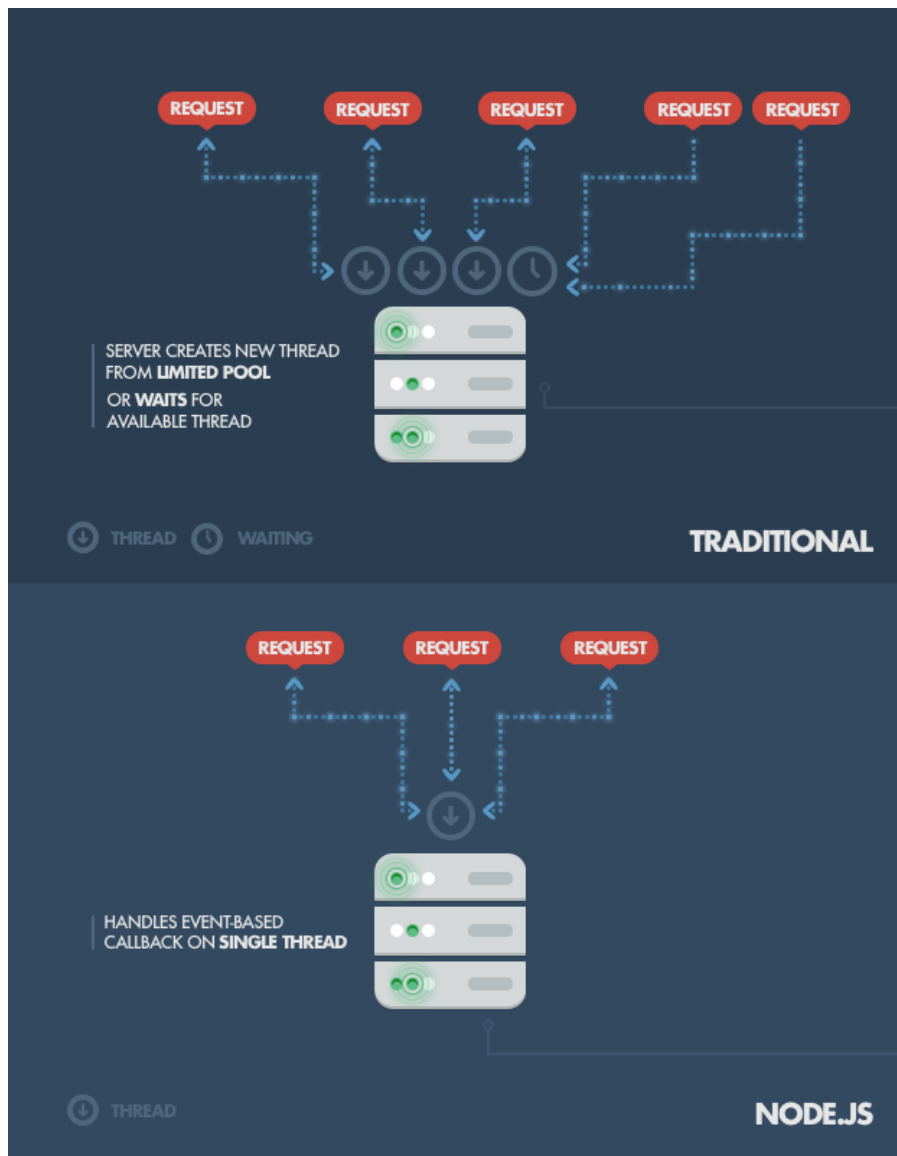
S pojavom visokih računskih kapaciteta, pristupi koji se temelje na umjetnoj neuronskoj mreži počeli su nadmašivati druge tehnike u mnogim zadacima.

4. IZGRADNJA APLIKACIJE

Jedan od najvažnijih ciljeva diplomskog rada također je izgradnja aplikacije za interaktivnu segmentaciju dijelova srca iz kardiovaskularnih CT snimaka. U tu je svrhu važno odabrati odgovarajuće programske jezike kako bi pristupili tom problem i time si olakšali izgradnju aplikacije. Ovo poglavlje započinje opisom tehnologija koje su korištene tijekom istraživanja.

4.1 Node.js

Node.js pruža mogućnost upotrebe jednog programskog jezika između front-end i back-end dijela. Drugi razlog njegove popularnosti i korištenja je brzina. U testiranjima se istaknuo kao puno brži od ostalih jezika kao što su na primjer Ruby i Python. Treći razlog njegovog korištenja bila bi njegova arhitektura koja je idealna za izradu web aplikacija u stvarnom vremenu[68]. Tradicionalno se programiranje vrši sinkrono: izvršava se red koda, sustav čeka na izvršenje, dobiveni rezultat se obrađuje i nakon toga nastavlja se izvršavanje programa. U nekim slučajevima taj sustav izvršenja zahtijeva duže čekanje, kao na primjer dohvaćanje podataka iz baze podataka. U programskim jezicima kao što su Java i C#, rješenje ovog problema je uvođenje nove izvršne niti – Thread. Programiranje niti može predstavljati puno problema u trenucima kada nekoliko niti pristupa identičnim resursima. Zato JavaScript na drugačiji način pristupa takvom problemu. Uvijek dolazi do toga da se izvršava pojedinačna nit. U trenucima izvođenja sporijih I / O operacije, poput čitanja podataka iz baze podataka, nema čekanja, već dolazi do izvršavanja sljedećeg redak koda.



Slika 4.1: Princip rada Node.js-a[68]

Node.js omogućava pojednostavljeni, brži i uz to asinkroni model programiranja koji se temelji na događajima koji omogućuju stvaranje suvremenih web aplikacija. Programeri dolaze do mogućnosti korištenja JavaScript-a kako bi napisali naredbeni redak i kako bi pokrenuli kod na poslužitelju i tako dolaze do rezultata koji je pokretanje dinamičnog sadržaja web stranice i to prije nego što korisnik ima mogućnost vidjeti web stranicu. Sukladno s tim, Node.js objedinjuje razvoj web aplikacija u jednom programskom jeziku, umjesto korištenja više programskih jezika Node.js napisao je u Ryan Dahl 2009. godine, do 2009. godine prošlo je trinaest godina nakon uvođenja prvog JavaScript okruženja na strani poslužitelja. Početno izdanje podržavalo je samo Linux i Mac

OS X. Njegov razvoj i održavanje vodio je Dahl, a kasnije je našao sponzore. Dahl je kritizirao ograničene mogućnosti najpopularnijeg web poslužitelja u 2009. godini, Apache HTTP Server, za rukovanje puno istodobnih veza, što uključuje do 10.000 i više veza. Također kritizirao je i najčešći način stvaranja koda koji se sastojao od uzastopnog programiranja. Tada je kod ili blokirao cijeli postupak ili podrazumijevao višestruki niz izvedbi u slučaju istodobne veze. Dahl je projekt demonstrirao na otvaranju Europskog JSConf 8. studenoga 2009. godine. Node.js kombinirao je Googleov V8 JavaScript engine i API I / O. U siječnju 2010. uveden je upravitelj paketa za okruženje Node.js nazvan npm. Upravitelj paketa programerima olakšava objavljivanje i dijeljenje izvornog koda Node.js paketa, a dizajniran je za pojednostavljenje instalacije, ažuriranja i deinstalacije paketa. U lipnju 2011., Microsoft i Joyent implementirali su izvornu Windows verziju Node.js[64]. Prva izvedba Node.js koja podržava Windows objavljena je u srpnju 2011. U siječnju 2012., Dahl je odstupio, promovirajući suradnika Isaaca Schluetera da upravlja projektom. U siječnju 2014. Schlueter je najavio da će projekt voditi Timothy J. Fontaine. U prosincu 2014. Fedor Indutny pokrenuo je io.js. Zbog unutarnjeg sukoba zbog Joyentovog upravljanja, io.js je stvoren kao alternativa s odvojenim tehničkim odborom[65]. Za razliku od Node.js, autori su planirali da io.js budu u tijeku s najnovijim izdanjima JavaScript V8 JavaScript engine[66]. U veljači 2015. objavljena je namjera formiranja neutralnog udruženja Node.js. Do lipnja 2015., korisnici zajednice Node.js i io.js glasale su za zajednički rad u udruženju Node.js[67]. U rujnu 2015., Node.js v0.12 i io.js v3.3 ponovo su spojeni u Node v4.0. Ovo spajanje je donijelo značajke V8 ES6 u Node.js i dugoročni ciklus izdanja podrške. Od 2016. web stranica io.js preporučuje programerima da se vrate na Node.js te da se zbog spajanja ne planiraju daljnja izdanja io.js. Udruga JS i udruga Node.js u 2019. godini su se spojile u udrugu OpenJS.

4.2 VTK

Visualization Toolkit (VTK) je open-source programski sustav za 3D računalnu grafiku, modeliranje, obradu slike, prikazivanje volumena, znanstvenu vizualizaciju i vizualizaciju informacija. VTK također uključuje podršku za 3D interaktivne komponente koje korisniku omogućuju obavljanje funkcija, dvodimenzionalne i trodimenzionalne zabilješke kao napomene i paralelno računanje. U svojoj srži, VTK se implementira sa C++ programskim jezikom, koji zahtijeva od korisnika da grade aplikacije kombinirajući razne objekte. Sustav također podržava automatsko omotavanje (engl. wrapping) C++ jezgre u Python i Javi, tako da se VTK aplikacije

moгу graditi i pomoću ovih interpretiranih programskih jezika. VTK koristi Kitwareov Quality Software Process (CMake, CTest, CDash i CPack) za izgradnju i testiranje sustava, čineći VTK aplikaciju dostupnu na više platformi ovisno o testiranju vođenom razvojem i ekstremnom programiranju i omogućujući aplikaciji da proizvodi visoko kvalitetan kod[63]. VTK se koristi u cijelom svijetu kako u komercijalnim aplikacijama, tako i u razvoju vođenom testiranjem (engl. test-driven development). Osnova je za mnoge napredne aplikacije za vizualizaciju poput ParaView, VisIt, VisTrails, Slicer, MayaVi i OsiriX.

4.2.1 Nastanak VTK

VTK je izvorno napisan kao dio udžbenika *The Visualization Toolkit An Object-Oriented Approach to 3D Graphics*. Will Schroeder, Ken Martin i Bill Lorensen, tri istraživača grafike i vizualizacije, napisali su knjigu i popratni softver koje su razvijali u svoje slobodno vrijeme, počevši u prosincu 1993., i uz zakonsko dopuštenje svog tadašnjeg poslodavca, GE Corporate R&D. Motivacija knjige bila je suradnja s drugim istraživačima i razvoj programa otvorenog koda za stvaranje vrhunskih aplikacija za vizualizaciju i grafiku. VTK je proizašao iz autorovih iskustava u GE-u, posebice na njihovom iskustvu s LYMB objektno-orijentiranim grafičkim sustavom. Ostali utjecaji uključivali su sustav za vizualizaciju VISAGE koji je razvio Schroeder et. al, Clockworks objektno orijentirani računalni sustav za računalnu animaciju razvijen u RPI-ju i vrlo uspješna objektno-orijentirana knjiga za modeliranje *Objektno orijentirano modeliranje i dizajn*, na kojoj je Bill Lorensen koautor. Nakon što je napisana jezgra VTK-a, korisnici i programeri širom svijeta počeli su poboljšavati i primjenjivati sustav na probleme iz stvarnog svijeta. GE Medical Systems i druge GE tvrtke posebno su pridonijele sustavu. Neki su istraživači, poput dr. Penny Rheingans, počeli proučavati i proširivati knjigu. Kako bi podržali ono što je postajalo velika, aktivna i svjetska zajednica VTK, Ken i Will, zajedno s Lisa Avila, Charles Lawom i Billom Hoffmanom, napustili su GE Research i osnovali su 1998. Kitware, Inc. dodatni programeri stvorili su ono što je sada vrhunski sustav vizualizacije u svijetu[63].

4.3 VTK.JS

Prikazanje trodimenzionalnih (3D) skupova podataka postalo je moguće na webu uvođenjem WebGL-a. Cilj je bio da se temeljne značajke VTK-a, uključujući algoritme za analizu podataka i algoritme vizualizacije, prenesu na web. Da bi došlo do toga, stvoren je vizualizacijski

alat za JavaScript (vtk.js). Vtk.js nudi niz korisnih mogućnosti za prikazivanje podataka na webu, a dovoljno je brz i robustan da podržava napredne VTK aplikacije za vizualizaciju kao što su to GeometryViewer, OBJViewer i VolumeViewer. Geometry Viewer može koristiti za učitavanje vtp datoteka i korištenje geometrijskog prikaza kako bi ih prikazali. OBJViewer može učitati standardnu OBJ datoteku ili zip koji sadrži nekoliko OBJ i slikovnih datoteka. Aplikacija Volume Viewer omogućuje prikaz volumena 3D podataka. Pomoću ove aplikacije moguće je vidjeti podatke u obliku volumena. Također moguće je vidjeti podatke kao projekciju maksimalnog intenziteta ili kao površinu. Korištenjem komponente Rendering Editor vrši se upravljanje prozirnošću da bi se vidjele željene strukture u volumenu te učinile nevidljivima odnosno prozirnim neželjene strukture u volumenu. Alat zadržava iste koncepte i arhitekturu kao i popularna VTK C ++ biblioteka, premoštavajući jaz između web vizualizacije i VTK strukture podataka. Pomoću vtk.js, vtkPolyData, vtkImageData i drugih vrsta podataka podaci se mogu prikazivati izravno unutar web preglednika. Uobičajeni mrežni prikazi koje vtk.js može donijeti uključuju point, odnosno točka u prostoru, wireframe, surface (ploha) i surface with edges (ploha s rubovima). Alat također omogućuje napredne značajke prikazivanja kao što su ispis volumena. WebGL predstavlja aplikacijsko programsko sučelje za potporu prikaza 3D grafike na Internetnim stranicama[58]. Iako sve značajke vtk.js-a rade na WebGL-u 1.0, mogu se koristiti i na WebGL 2.0, ako je isti dostupan. WebGL 1.0 temelji se na OpenGL ES 2.0 i pruža sučelje za programiranje aplikacija za 3D grafiku [59]. WebGL 2.0 zasnovan je na OpenGL ES 3.0 i jamčio je dostupnost mnogih neobaveznih proširenja za WebGL 1.0 i nudi nova sučelja za programiranje aplikacija [60]. Pored toga, za prikazivanje možemo označiti podatke po poljima povezanim s točkama i ćelijama, a možemo obrađivati i vrijednosti bez podataka o točkama i ćelijama, iznad i ispod vrijednosti raspona, također možemo određivati interpolaciju boja prije i nakon obrade. Nadalje, vtk.js podržava algoritme za analizu podataka kao što su Marching Cubes čija je ideja algoritma obuhvatiti 3D prostor s kockom koja je dodatno podijeljena na voksele kroz koje može proći, ali i ne mora, geometrijska mreža terena sastavljena od trokuta[61]. Budući da je kodiranje s vtk.js slično kao i implementacija VTK u C ++ ili Python, vtk.js je lako naučiti i koristiti u web okruženju. Biblioteka vtk.js dizajniran je za rad na širokom rasponu platformi, u rasponu od moćnih računala do mobitela.

4.4 ITK

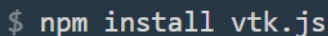
ITK je jedan od najvećih i najranijih projekata otvorenog koda u znanstvenoj zajednici. ITK čine stotine članova zajednice širom svijeta s raznolikim vještinama, osobnostima i iskustvima radeći u otvorenoj zajednici istraživanju u analizi slike[62]. Zadatak je bio izgraditi što bolji alat za analizu slika koji služi širokom rasponu aplikacija i okruženja. Od istraživanja i obrazovanja do industrije i šire, pažnja je usmjerena na pružanje nevjerojatnih značajki, podučavanju drugih i pomaganju partnerima kako bi zajedno stvorili cjeloviti proizvod. Primarni je cilj ITK zajednice uključiti što veći broj osoba koje mogu doprinijeti razvoju. Ta zajednica građena je na vrijednostima i oni ohrabruju članove da se vode primjerom. ITK je biblioteka s više platformi otvorenog koda koja programerima pruža opsežan paket programskih alata za analizu slike. Razvijen putem ekstremnih programskih metodologija, ITK se temelji na dokazanoj, prostorno orijentiranoj arhitekturi za obradu, segmentaciju i registraciju znanstvenih slika u dvije, tri ili više dimenzija.

Ciljevi za ITK uključuju:

- Uspostaviti temelj za buduća, obnovljiva istraživanja.
- Stvorite zajedničku zajednicu osnovnih algoritama.
- Razviti platformu za napredni razvoj proizvoda.
- Podrška komercijalnoj primjeni tehnologije.
- Stvaranje konvencija za budući rad.
- Podržavanje obrazovanje u analizi znanstvene slike.
- Razvijanje samoodržive zajednice korisnika softvera i programera[62].

5. PROGRAMSKO RJEŠENJE APLIKACIJE

Zadatak ovog rada je uz istraživanje i opisivanje kardiovaskularne anatomije, dostupnih state-of-the-art metoda interaktivne segmentacije te opis tehnologije kardiovaskularnog CT-a, a nakon navedenih teoretskih objašnjenja slijedi implementacija aplikacije koja omogućava interaktivnu segmentaciju dijelova srca. Za izradu aplikacije korišten je već opisani node.js, uz vtk.js. Također, korišten je „NPM“, što je skraćenica za *Node Package Manager*[4]. NPM je upravitelj paketa za programski jezik JavaScript. Zahvaljajući upravitelju paketa nema potrebe za manualnim instaliranjem softvera već se cijeli process automatizira i pojednostavljuje. Dakle pomoću NPM-a moguće je instalirati i upravljati paketima za aplikacije. Prilikom korištenja Node.js, potrebno je instalirati nove biblioteke. Kako je za većinu operacija potrebno instalirati dodatne biblioteke, npm olakšava taj postupak. Upravitelj paketa NPM malo se razlikuje od ostalih upravitelja paketa, jer ih lokalno instalira u projekte. To jest, kad se preuzme modul, on se dodaje lokalnom projektu koji će ga morati uključiti. Iako postoji i mogućnost globalne instalacije paketa u sustavu. NPM djeluje tako da stvara jednostavan web poslužitelj iz određene datoteke u projektu.

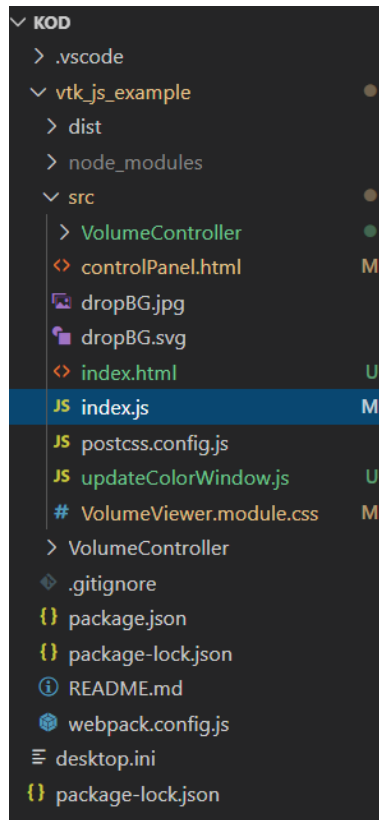


```
$ npm install vtk.js
```

Slika 5.1: Naredba instalacije vtk.js pomoću NPM-a

5.1 Razvoj aplikacije

U diplomskom radu, razvoj aplikacije odvijao se u Microsoft Visual Studio Code-u kao odabranom razvojnom okruženju uz korištenje // *@ts-check* koji služi za provjeru ispravnosti JavaScript koda. Sama aplikacija (projekt) sastoji se od više datoteka (Sl. 5.2.). Među njima je bitno izdvojiti mapu src koja sadrži index.js u kojem je napisano programsko rješenje, controlPanel koji služi za kontrole segmentacije te manipulaciju slikom.



Slika 5.2: Građa aplikacije

5.2 Kod aplikacije

Za početak bilo je bitno uvesti lokalnu sliku u aplikaciju. To je odrađeno pomoću funkcija `initLocalFileLoader` i `handleFile` tako da je korišten `addEventListener` za prepoznavanje funkcije `handleFile` prilikom predaje slike aplikaciji. U funkciji `initLocalFileLoader` definirani su zahtjevi za sliku koja mora biti vti datoteka. Također je korištena i funkcija `createView` koja učitava sliku i daje njen prikaz. Sam tok aplikacije ide tako da `init` postavlja prozor za učitavanje datoteke koje je označeno kao `initLocalFileLoader`. Ako se slika učita, poziva se funkcija `handleFile` nakon koje nastavlja `load` i poziva se `createView`. Nakon što se slika učita, dobiven je 2D prikaz kroz koji se moguće kretati pomoću I, J i K osi, koje su zapravo X, Y i Z osi kod klasičnog 3D prikaza. Za to je korištena klasa `vtkMapper` koja je služi za ostvarivanje sučelja između podataka i grafičkog prikaza. Uz `vtkMapper` korištena je i klasa `vtkActor` koja služi se za predstavljanje entiteta u sceni prikazivanja. Nasljeđuje funkcije povezane s položajem i orijentacijom. `vtkActor` također ima skaliranje i zadržava referencu na geometriju koja definira (tj. `Mapper`). `vtkMapper` i `vtkActor` smješteni su lokalno u funkciju `setupMultiSlice` jer bi u suprotnom bile prepoznate kao globalne

varijable. Također granice za klizač (engl. slider) morale su biti u skladu s granicama sa osi I, J i K. Za segmentaciju slike korišten je Radius Scale koji označava veličinu polja koje se prekriva prilikom klika i Slice # kojim je odrađeno kretanje po presjecima osi. Vrlo bitno je bilo dodati ColorWindow i Color level koji služe za jasniji prikaz slike gdje je moguće manipulirati kontrastom da bi se bolje prikazali određene dijelovi slike. Također su dodani i buttoni Undo i Redo, kako bi se moglo poništiti ili ponoviti segmentiranje. Samo segmentiranje izvodi se pomoću kruga koji označava dio na klik miša.

```
export function initLocalFileLoader(container) {
  const exampleContainer = document.querySelector(".content");
  const rootBody = document.querySelector("body");
  const myContainer = container || exampleContainer || rootBody;

  const fileContainer = document.createElement("div");
  fileContainer.innerHTML = `<div class="${style.bigFileDrop}"><input type="file" accept=".vti" style="display: none;">`;
  myContainer.appendChild(fileContainer);

  const fileInput = fileContainer.querySelector("input");

  function handleFile(e) {
    preventDefaults(e);
    const dataTransfer = e.dataTransfer;
    const files = e.target.files || dataTransfer.files;
    if (files.length === 1) {
      myContainer.removeChild(fileContainer);
      const ext = files[0].name.split(".").slice(-1)[0];
      const options = Object.assign({ file: files[0], ext }, userParams);
      load(myContainer, options);
    }
  }

  fileInput.addEventListener("change", handleFile);
  fileContainer.addEventListener("drop", handleFile);
  fileContainer.addEventListener("click", (e) => fileInput.click());
  fileContainer.addEventListener("dragover", preventDefaults);
}
```

Slika 5.3: Funkcije za učitavanje slike i rukovanje datotekama

Bitan dio za rad aplikacije svakako je controlPanel u kojem su definirani colorLevel, colorWindow, Radius Scale, Slice #, Slice Axis, Grab focus, Undo, redo i Widgeti te njihove klase, rasponi, koraci pomaka i vrijednosti pomaka. Oni dohvaćaju vrijednosti pomoću *EventListenera*. ControlPanel je pisan u programskom jeziku za izradu web stranica - HTML (engl. *HyperText Markup Language*). Koristi se tako da se poziva u JavaScript i prikazan je u aplikaciji. Svaka od kontrola napisana je u HTML-u.

```

<table >
  <td>Color level</td>
  <td>
    <input class='colorLevel' type="range" min="-3926" max="3926" step="1" value="1" />
  </td>
</tr>
<tr>
  <td>ColorWindow</td>
  <td>
    <input class='colorWindow' type="range" min="0" max="3926" step="1" value="1" />
  </td>
</tr>
<tr>
  <td>Radius Scale</td>
  <td>
    <input class="radius" type="range" min="1" max="200" step="1" value="1">
  </td>
</tr>
<tr>
  <td>Slice #</td>
  <td>
    <input class="slice" type="range" min="1" max="1" step="1">
  </td>
</tr>
<tr>
  <td>Slice Axis</td>
  <td>
    <select class="axis">
      <option name="I">I</option>
      <option name="J">J</option>
      <option name="K" selected>K</option>
    </select>
  </td>
</tr>
</table>

```

Slika 5.4: Prikaz upravljačkog dijela koda(ControlPanel)

5.3 Opis korištenih ključnih vtk klasa

Svaka klasa ima internetsku dokumentaciju i svaka zadovoljava određene potrebe u VTK. Trebalo bi biti olakšano upravljanje memorijom u aplikacijama ako se pravilno koriste, tako da se smanjuje broj redaka i složenost koda. Vtk.js pruža infrastrukturu koja omogućuje sastavljanje metoda u određene instance bez ikakvih hijerarhijskih ograničenja. Stoga njihova uporaba ne zahtijeva da se na to svaki put referencira. Ime direktorija mora biti ime klase napisane velikim slovom bez njezinog prefiksa "vtk", iako se pri uvozu klase dodaje prefiks "vtk". Definiciju te klase potrebno je deklarirati u datoteci "index.js" unutar tog direktorija.

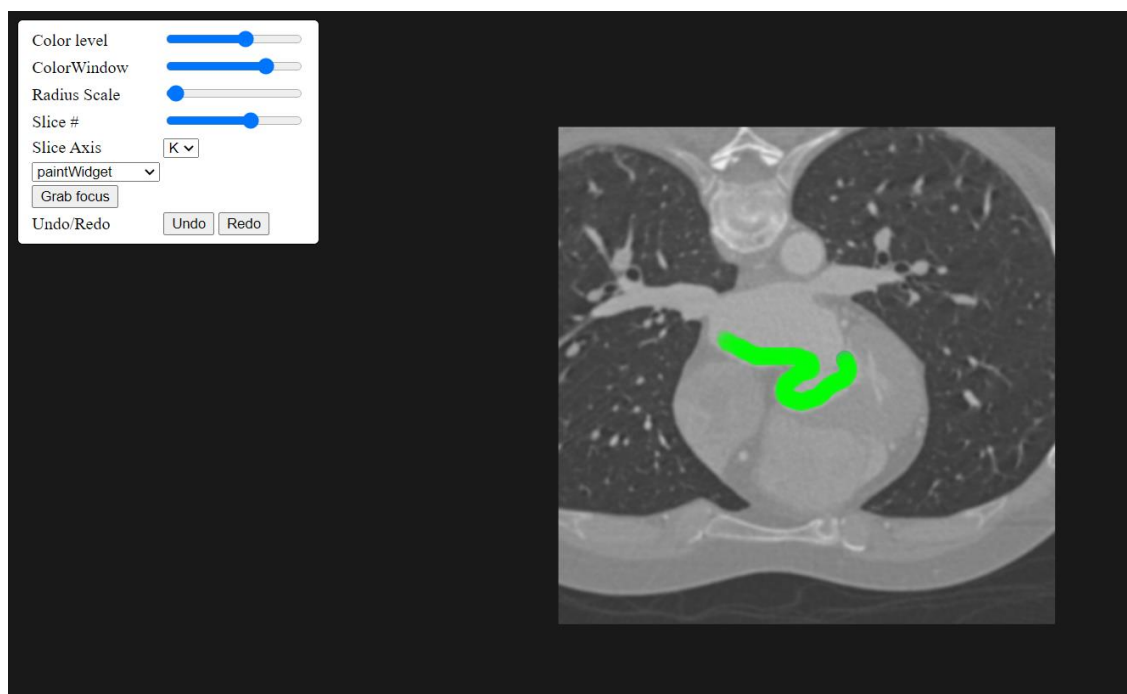
Ključne klase koje su korištene u izradi diplomskog rada su:

- vtkRenderer - koordinira postupak prikazivanja koji uključuje prikaz kontrasta, kamere i actore.
- vtkActor - predstavlja objekt prikazan u sceni, uključujući njegova svojstva i položaj u svjetskom koordinatnom sustavu.

- `vtkRenderWindow` - apstraktni objekt koji specificira ponašanje prozora za prikazivanje. Prozor za prikazivanje je prozor u grafičkom korisničkom sučelju gdje je moguće crtanje na slikama.
- `vtkImageMapper`- koristi se za 2D prikaz slika za `vtk`. To je podrazred `Mapper2D` koji se može povezati s `Actor2D`-om i smjestiti u `RenderWindow` ili `ImageWindow`. `VtkImageMapper` je 2D mapper, što znači da prikazuje slike u koordinatnom sustavu. U koordinatnom sustavu, jedan slikovni piksel uvijek je jedan piksel zaslona.
- `vtkImageSlice` - koristi se za predstavljanje slike u 3D sceni. Prikazuje sliku ili kao presjek ili kao projekciju. Prilagođavanje položaja i orijentacije vrši se podešavanjem žarišne točke i smjera pogleda.
- `vtkColorTransferFunction` je mapiranje boja u RGB prostoru. Funkcija također omogućuje specifikaciju srednje točke, odnosno mjesta na kojem funkcija doseže prosjek dva ograničavajuća čvora kao normaliziranu udaljenost između čvorova.
- `vtkPiecewiseFunction` - definira mapiranje u dijelovima. Ovo mapiranje omogućuje dodavanje kontrolnih točaka i omogućuje korisniku da kontrolira funkciju između više točaka.
- `vtkXMLImageDataReader` - čita format datoteke VTK XML ImageData. Jedna datoteka podataka sa slike može se pročitati kako bi se dobio jedan izlaz. Standardno proširenje za format datoteke ovog čitača je "vti".
- `vtkRenderer` - pruža metode za određivanje boje pozadine. Dostupne su i metode za pretvaranje u i iz koordinatnih sustava.
- `vtkBoundingBox` - jednostavna klasa za predstavljanje i rad na 3D granicama, održava i izvodi operacije na ograničenom okviru usklađenom s 3D osi.
- `vtkMath` - pruža metode za izvođenje uobičajenih matematičkih operacija. To uključuje pružanje konstanti kao što je π ; pretvorba iz stupnjeva u radijane; vektorske operacije kao što su točkasti i presječni proizvodi i vektorska norma; matrična odrednica za matrice 2x2 i 3x3. U kodu se koristi za oduzimanje vrijednosti kod izračuna presjeka.
- `vtkInteractorStyleImage`- interaktivna manipulacija kamere, koristi se za 2D prikaz slike u aplikaciji.

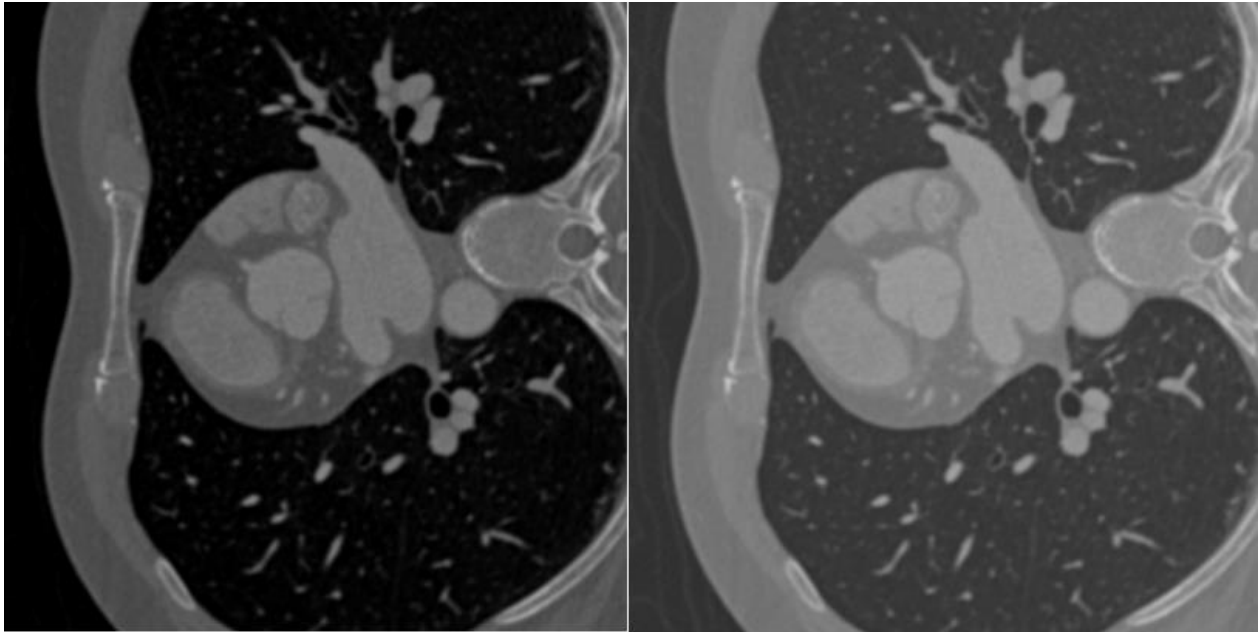
5.4 Korištenje aplikacije

Nema sumnje da mogućnost interaktivnog pregledavanja predmeta pomaže u razumijevanju i prepoznavanju njegovih važnih značajki. Korištenje pokazivačkog uređaja, koji je u ovom diplomskom radu miš, zasigurno je najviše uobičajena metoda za kontrolu takvih kretanja. U aplikaciji se prate pokreti miša koji se sastoje od klika i povlačenja istog da bi dobili segmentirani dio CT snimke. Dio koji se segmentira u trenutku segmentacije obilježen je zelenom bojom, a nakon puštanja klika miša postaje plav i vidljiv je iz sva tri presjeka kako bi se dobila cjelina nekog dijela na snimci kako je prikazano na slici 5.5.



Slika 5.5: Segmentiranje određenog dijela CT snimke

U samo aplikaciji prilikom korištenja postoje mogućnosti koje su već opisane, za prilagođavanje boje prikaza CT snimke uz pomoć ColorLevel i ColorWindow funkcija. Njihovo korištenje prikazano je na slici 5.6. koje vraćaju vrijednost objekta moguće je prilagođavati veličinu područja koje se označava s funkcijom RadiusScale.



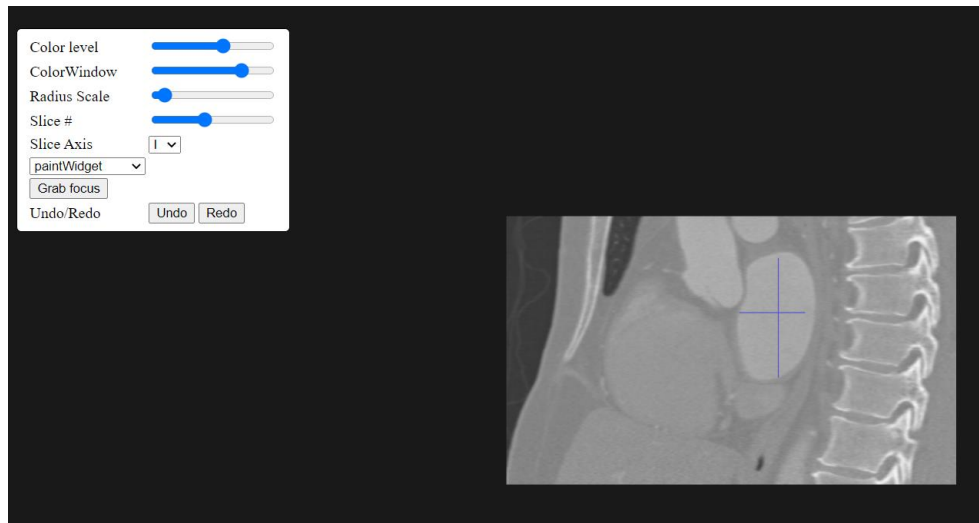
Slika 5.6: Usporedba prikaza slike korištenjem ColorLevel-a i ColorWindow-a, vrijednosti lijevo: ColorLevel: 2730, ColowWindow: 2730, vrijednosti desno: ColorLevel: 3276, ColorWindow: 2457

```
document.querySelector(".undo").addEventListener("click", () => {
  painter.undo();
});

document.querySelector(".redo").addEventListener("click", () => {
  painter.redo();
});
```

Slika 5.7: Prikaz implementacije Undo i Redo

Bitan dio kod rada je ispravljanje pogrešaka koji je postignuto upotrebom gumba za brisanje napravljene segmentacije ili za ponavljanje iste, a ti gumbi su *Undo* i *Redo* koji su također implementirani pomoću *addEventListener* koji uklanja ili vraća obrisani segmentirani dio na slici.



Slika 5.8: Treća os segmentiranog dijela CT snimke iz dvije osi

Također moguće je odabrati iz koje osi se gleda na sliku i tako izvršiti segmentaciju određenog u sve tri osi dijela kako je prikazano na slici 5.7.

6. ZAKLJUČAK

Napredak u razvoju medicinskih modula za snimanje, poput računalne tomografije (CT) ili magnetske rezonancije (MRI), omogućili su stjecanje detaljnih trodimenzionalnih slika kardiovaskularne anatomije pacijenata. Liječnici iz takvih trodimenzionalnih slika mogu utvrditi detaljne anatomske karakteristike kardiovaskularne anatomije pacijenta. Slike se mogu koristiti za planiranje prije samog izvršenja postupka, smanjujući vrijeme provedeno na istraživanja snimki i smanjujući cijelu komplikacija postupka. Trenutno liječnici provode analiziranje i planiranje s CT-om na dva glavna načina. Jedan od njih je tako da analiziraju anatomiju pacijenta izravno u 2D presjecima dok je drugi analiza 3D modela. Izravna analiza 2D presjeka, subjektivna je i sklona pogreškama. Pojedine karakteristike analize modela mogu se odrediti različito, ovisno o osi rekonstrukcije, dok je određivanje iz 3D vizualizacije manje sklono pogreškama i manje subjektivno. Stoga su točne 3D metode segmentacije vrlo važne za analizu i planiranje daljnjih postupaka. Ovaj diplomski rad usredotočen na segmentaciju i analizu kardiovaskularnih CT slika kako bi se smanjilo vrijeme koje liječnici troše na analiziranje i planiranje daljnjih postupaka. Konačni cilj diplomskog rada je predstaviti metode koje će omogućiti liječnicima da uz minimalnu interakciju utvrde nepravilnosti na snimkama, segmentiraju određeni dio i odrede mjesto za daljnje postupke. Predstavljena metoda zahtijevaju minimalnu interakciju, jer stručna osoba na ulaznoj CT slici mora odabrati samo dva parametra: jedan piksel koji označava mjesto dodatka u jednom od presjeka i vrijednost jednog parametra kojim se ide kroz presjeke. Za to mu pomažu imamo mogućnosti koje su već opisane, za prilagođavanje boje prikaza CT snimke uz pomoć ColorLevel i ColorWindow funkcije, tako da može jasnije prikazati određeni dio sa manipulacijom raspona sive boje na slici. Također je moguće prilagođavati veličinu područja koje označavamo s funkcijom RadiusScale. Uz to moguće je odabrati iz koje osi se gleda snimka i tako kompletirati 3D segmentirani prikaz. Bitan dio kod rada je ispravljanje pogrešaka koji je postignut upotrebom gumba za brisanje napravljene segmentacije ili za ponavljanje iste, a ti gumbi su Undo i Redo. Aplikacija služi kako bi stručnjaci koji poznaju anatomiju tijela mogli segmentirati određene dijelove i na njima uvidjeti nepravilnosti. Postignut je 2D prikaz kardiovaskularnih CT snimaka koji bi u budućnosti mogao dobiti i nadogradnju u vidu 3D prikaza cijelog modela koji je segmentiran jer se već sada nakon učitavanja slike i dobivenog 2D prikaza moguće kretati pomoću I, J i K osi, koje su zapravo X, Y i Z osi kod klasičnog 3D prikaza. Preciznost je osigurana s

funkcijom `RadiusScale`, ali još jedno od poboljšanja koje bi se moglo implementirati je također dodavanje opcije za uvećanje snimke kako bi segmentacija bila još preciznija.

ZAHVALE

Ovaj je rad sufinancirala Hrvatska zaklada za znanost projektom UIP-2017-05-4968.

LITERATURA

- [1] Melanie Nichols, Nick Townsend, Peter Scarborough, and Mike Rayner. European Cardiovascular Disease Statistics. English. 2012. isbn: 978-2-9537898-1-2 2-9537898-1-2, pristupljeno: 24. Lipanj 2020
- [2] World Health Organization. The Top 10 Causes of Death Worldwide Fact Sheet. Tech. rep. 2017. url: <http://www.who.int/mediacentre/factsheets/fs310/en/>, pristupljeno: 25. Lipanj 2020
- [3] Matt LaBarbera and Rob Donnino. Noninvasive Cardiac Imaging: Coronary CT Angiography – Clinical Correlations. en-US. 2008. url: <https://www.clinicalcorrelations.org/2008/03/26/noninvasive-cardiac-imaging-coronary-ct-angiography/>, pristupljeno: 25. Lipanj 2020
- [4] Philip I. Aaronson, Jeremy P. T. Ward, and Michelle J. Connolly. The Cardiovascular System at a Glance. English. 4 edition. Chichester, West Sussex ; Malden, MA: Wiley-Blackwell, Nov. 2012. isbn: 978-0-470-65594-8, pristupljeno: 26. Lipanj 2020
- [5] Alan Noble, Robert Johnson, Alan Thomas, and Paul Bass. The Cardiovascular System. 2nd (Second) edition. Systems of the Body. Elsevier Health Sciences, Feb. 2010. isbn: 978-0-7020-5082-4, pristupljeno: 29. Lipanj 2020
- [6] https://upload.wikimedia.org/wikipedia/commons/thumb/9/9f/Diagram_of_the_human_heart_%28cropped%29_bs.svg/1200px-Diagram_of_the_human_heart_%28cropped%29_bs.svg.png, pristupljeno: 29. Lipanj 2020
- [7] Gavrić S. „Utjecaj Cellianta Na Krvožilni Sustav“, 2017 url: <https://terrapromo.eu/wp-content/uploads/2019/02/krvozilni-sustav.jpg>, pristupljeno: 28. Lipanj 2020
- [8] OpenStax College. Pulmonary Circuit - Illustration from the Anatomy & Physiology, Connexions Web Site. <http://cnx.org/content/col11496/1.6/>, Jun 19, 2013., CC BY 3.0, url: <https://commons.wikimedia.org/w/index.php?curid=30148269>, pristupljeno: 26. Srpanj 2020
- [9] Računalna tomografija https://hr.wikipedia.org/wiki/Ra%C4%8Dunalna_tomografija, pristupljeno: 28. Lipanj 2020
- [10] Sonka, M., Hlavac, V., Boyle, R., Image processing, analysis, and machine vision. Cengage Learning, 2014., pristupljeno: 28. Lipanj 2020
- [11] Michael Kass, Andrew Witkin, and Demetri Terzopoulos. „Snakes: Active Contour Models.” In: International journal of computer vision 1.4 (1988), pp. 321–331. url: <http://link.springer.com/article/10.1007/BF00133570>, pristupljeno: 29. Lipanj 2020

[12] Jing-Wen Bai, Ping-An Li, and Ke-Hao Wang. „Automatic Whole Heart Segmentation Based on Watershed and Active Contour Model in CT Images.” In: Computer Science and Network Technology (ICCSNT), 2016 5th International Conference On. IEEE, 2016, pp. 741–744, pristupljeno: 22.Srpanj 2020

[13] Yves-Laurent Bayard et al. „PLAATO (Percutaneous Left Atrial Appendage Transcatheter Occlusion) for Prevention of Cardioembolic Stroke in Non-Anticoagulation Eligible Atrial Fibrillation Patients: Results from the European PLAATO Study.” eng. In: EuroIntervention: Journal of EuroPCR in Collaboration with the Working Group on Interventional Cardiology of the European Society of Cardiology 6.2 (June 2010), pristupljeno: 26. Srpanj 2020

[14] S. Lankton and A. Tannenbaum. „Localizing Region-Based Active Contours.” In: IEEE Transactions on Image Processing 17.11 (Nov. 2008), pp. 2029–2039. issn: 1057-7149. doi: 10.1109/TIP. 2008.2004611, pristupljeno: 14.Kolovoz 2020

[15] Yuwei Wu, Yuanquan Wang, and Yunde Jia. „Adaptive Diffusion Flow Active Contours for Image Segmentation.” In: Computer Vision and Image Understanding 117.10 (2013), pristupljeno: 17.Kolovoz 2020

[16] Yan Zhou, Wei-Ren Shi, Wei Chen, Yong-lin Chen, Ying Li, Li-Wen Tan, and Dai-Qiang Chen. „Active Contours Driven by Localizing Region and Edge-Based Intensity Fitting Energy with Application to Segmentation of the Left Ventricle in Cardiac CT Images.” In: Neurocomputing 156 (2015), pristupljeno: 17.Kolovoz 2020

[17] Vicent Caselles, Ron Kimmel, and Guillermo Sapiro. „Geodesic Active Contours.” In: International journal of computer vision 22.1 (1997), pp. 61–79. url: <http://link.springer.com/article/10.1023/A:1007979827043>, pristupljeno: 21.Kolovoz 2020

[18] Vicent Caselles, Francine Catté, Tomeu Coll, and Françoise Dibos. „A Geometric Model for Active Contours in Image Processing.” In: Numerische mathematik 66.1 (1993), pp. 1–31. url: <http://link.springer.com/article/10.1007/BF01385685>, pristupljeno: 21.Kolovoz 2020

[19] David Adalsteinsson and James A. Sethian. „A Fast Level Set Method for Propagating Interfaces.” In: Journal of computational physics 118.2 (1995), pp. 269–277. url: <http://www.sciencedirect.com/science/article/pii/S0021999185710984>, pristupljeno: 21.Kolovoz 2020

[20] James Albert Sethian. Level Set Methods and Fast Marching Methods: Evolving Interfaces in Computational Geometry, Fluid Mechanics, Computer Vision, and Materials Science. Vol. 3. Cambridge university press, 1999. url: <https://www.google.com/books?hl=hr&lr=&id=>

ErpOoynE4dIC \ &oi = fnd \ &pg = PR1 \ &dq = sethian+\&ots=N_hiB_Z_I7\&sig=EXYor31b11Grh2wAtpUk85K96_ Q, pristupljeno: 22.Kolovoz 2020

[21] Ben Appleton. „Optimal Geodesic Active Contours: Application to Heart Segmentation.” In: APRS Workshop on Digital Image Computing. Australian Pattern Recognition Society, 2003, pristupljeno: 23.Kolovoz 2020

[22] Paul A. Yushkevich, Joseph Piven, Heather Cody Hazlett, Rachel Gimpel Smith, Sean Ho, James C. Gee, and Guido Gerig. „UserGuided 3D Active Contour Segmentation of Anatomical Structures: Significantly Improved Efficiency and Reliability.” In: NeuroImage 31.3 (July 2006), pp. 1116–1128. issn: 1053-8119. doi: 10.1016/j.neuroimage.2006.01.015, pristupljeno: 23.Kolovoz 2020

[23] Paul A. Yushkevich et al. „User-Guided Segmentation of MultiModality Medical Imaging Datasets with ITK-SNAP.” en. In: Neuroinformatics (June 2018). issn: 1559-0089. doi: 10 . 1007 / s12021-018-9385-x, pristupljeno: 23.Kolovoz 2020

[24] Tony F. Chan, Luminita Vese, and others. „Active Contours without Edges.” In: Image processing, IEEE transactions on 10.2 (2001), pp. 266–277. url: http://ieeexplore.ieee.org/xpls/abs_all.jsp?arnumber=902291, pristupljeno: 26.Kolovoz 2020

[25] David Mumford and Jayant Shah. „Optimal Approximations by Piecewise Smooth Functions and Associated Variational Problems.” In: Communications on pure and applied mathematics 42.5 (1989), pp. 577–685. url: <http://onlinelibrary.wiley.com/doi/10.1002/cpa.3160420503/full>, pristupljeno: 26.Kolovoz 2020

[26] Ho Chul Kang, Bohyoung Kim, Jeongjin Lee, Juneseuk Shin, and Yeong-Gil Shin. „Automatic Left and Right Heart Segmentation Using Power Watershed and Active Contour Model without Edge.” en. In: Biomedical Engineering Letters 4.4 (Dec. 2014), pp. 355–361. issn: 2093-9868, 2093-985X, pristupljeno: 26.Kolovoz 2020

[27] Olivier Rousseau and Yves Bourgault. „Heart Segmentation with an Iterative Chan-Vese Algorithm.” Nov. 2008. url: <https://hal.archives-ouvertes.fr/hal-00403627>, pristupljeno: 28.Kolovoz 2020

[28] Dorothy M. Greig, Bruce T. Porteous, and Allan H. Seheult. „Exact Maximum a Posteriori Estimation for Binary Images.” In: Journal of the Royal Statistical Society. Series B (Methodological) (1989), pristupljeno: 28.Kolovoz 2020

[29] Y. Boykov, O. Veksler, and R. Zabih. „Fast Approximate Energy Minimization via Graph Cuts.” In: IEEE Transactions on Pattern Analysis and Machine Intelligence 23.11 (Nov. 2001), pp. 1222–1239. issn: 0162-8828. doi: 10.1109/34.969114, pristupljeno: 28.Kolovoz 2020

[30] Yuri Y. Boykov and M.-P. Jolly. „Interactive Graph Cuts for Optimal Boundary & Region Segmentation of Objects in ND Images.” In: Computer Vision, 2001. ICCV 2001. Proceedings. Eighth IEEE International Conference On. Vol. 1. IEEE, 2001, pristupljeno: 28.Kolovoz 2020

[31] Gareth Funka-Lea, Yuri Boykov, Charles Florin, M.-P. Jolly, Romain Moreau-Gobard, Rana Ramaraj, and Daniel Rinck. „Automatic Heart Isolation for CT Coronary Visualization Using Graph-Cuts.” In: Biomedical Imaging: Nano to Macro, 2006. 3rd IEEE International Symposium On. IEEE, 2006, pp. 614–617. url: http://ieeexplore.ieee.org/xpls/abs_all.jsp?arnumber=1624991, pristupljeno: 29.Kolovoz 2020

[32] Damien Grosgeorge, Caroline Petitjean, J.-N. Dacher, and Su Ruan. „Graph Cut Segmentation with a Statistical Shape Model in Cardiac MRI.” In: Computer Vision and Image Understanding 117.9 (2013), pp. 1027–1035, pristupljeno: 29.Kolovoz 2020

[33] Marie-Pierre Jolly. „Automatic Segmentation of the Left Ventricle in Cardiac MR and CT Images.” In: International Journal of Computer Vision 70.2 (2006), pp. 151–163, 29.Kolovoz 2020

[34] Xiang Deng, Yuanjie Zheng, Yunlong Xu, Xiaoming Xi, Ning Li, and Yilong Yin. „Graph Cut Based Automatic Aorta Segmentation with an Adaptive Smoothness Constraint in 3D Abdominal CT Images.” In: Neurocomputing (2018), pristupljeno: 29.Kolovoz 2020

[35] Dong Yang, Yefeng Zheng, and Matthias John. „Graph Cuts Based Left Atrium Segmentation Refinement and Right Middle Pulmonary Vein Extraction in C-Arm Ct.” In: Medical Imaging 2013: Image Processing. Vol. 8669. International Society for Optics and Photonics, 2013, 86693U, pristupljeno: 1. Rujan 2020

[36] Timothy F. Cootes, Christopher J. Taylor, David H. Cooper, and Jim Graham. „Active Shape Models-Their Training and Application.” In: Computer vision and image understanding 61.1 (1995), pristupljeno: 1. Rujan 2020

[37] Olivier Ecabert, Jochen Peters, Cristian Lorenz, Jens von Berg, Mani Vembar, Krishna Subramanyan, G. Lavi, and J. Weese. „Towards Automatic Full Heart Segmentation in ComputedTomography Images.” In: Computers in Cardiology, 2005. IEEE, 2005, pp. 223–226. url: http://ieeexplore.ieee.org/xpls/abs_all.jsp?arnumber=1588077, pristupljeno: 1. Rujan 2020

[38] Olivier Ecabert et al. „Automatic Model-Based Segmentation of the Heart in CT Images.” In: *Medical Imaging*, IEEE Transactions on 27.9 (2008), pp. 1189–1201. url: http://ieeexplore.ieee.org/xpls/abs_all.jsp?arnumber=4505365 (visited on 11/10/2015), pristupljeno: 3. Rujan 2020

[39] Olivier Ecabert, Jochen Peters, Matthew J. Walker, Thomas Ivanc, Cristian Lorenz, Jens von Berg, Jonathan Lessick, Mani Vembar, and Jürgen Weese. „Segmentation of the Heart and Great Vessels in CT Images Using a Model-Based Adaptation Framework.” In: *Medical Image Analysis* 15.6 (2011), pp. 863–876. url: <http://www.sciencedirect.com/science/article/pii/S1361841511000910>, pristupljeno: 3. Rujan 2020

[40] Sebastian Ordas, Estanislao Oubel, Rubén Leta, Francesc Carreras, and Alejandro F. Frangi. „A Statistical Shape Model of the Heart and Its Application to Model-Based Segmentation.” In: *Medical Imaging 2007: Physiology, Function, and Structure from Medical Images*. Vol. 6511. International Society for Optics and Photonics, 2007, 65111K, pristupljeno: 3. Rujan 2020

[41] Daniel Rueckert, Alejandro F. Frangi, and Julia A. Schnabel. „Automatic Construction of 3-D Statistical Deformation Models of the Brain Using Nonrigid Registration.” In: *IEEE transactions on medical imaging* 22.8 (2003), pristupljeno: 3. Rujan 2020

[42] Fei Ma, Jiquan Liu, Bin Wang, and Huilong Duan. *Automatic Segmentation of the Full Heart in Cardiac Computed Tomography Images Using a Haar Classifier and a Statistical Model*. en. Text. Sept. 2016. doi: info:doi/10.1166/jmihi.2016.1916. url: <https://www.ingentaconnect.com/contentone/asp/jmihi/2016/00000006/00000005/art00028>, pristupljeno: 3. Rujan 2020

[43] Dominik Fritz, Daniel Rinck, Roland Unterhinninghofen, Ruediger Dillmann, and Michael Scheuering. „Automatic Segmentation of the Left Ventricle and Computation of Diagnostic Parameters Using Regiongrowing and a Statistical Model.” In: *Medical Imaging 2005: Image Processing*. Vol. 5747. International Society for Optics and Photonics, 2005, pristupljeno: 4. Rujan 2020

[44] Dominik Fritz, Daniel Rinck, Rüdiger Dillmann, and Michael Scheuering. „Segmentation of the Left and Right Cardiac Ventricle Using a Combined Bi-Temporal Statistical Model.” In: *Medical Imaging 2006: Visualization, Image-Guided Procedures, and Display*. Vol. 6141. International Society for Optics and Photonics, 2006, pristupljeno: 4. Rujan 2020

[45] Timothy F. Cootes, Gareth J. Edwards, and Christopher J. Taylor. „Active Appearance Models.” In: IEEE Transactions on Pattern Analysis & Machine Intelligence 6 (2001), pristupljeno: 4. Rujan 2020

[46] Timothy F. Cootes and Chris J. Taylor. Statistical Models of Appearance for Computer Vision. Technical report, University of Manchester, 2004, pristupljeno: 4. Rujan 2020

[47] Steven C. Mitchell, Johan G. Bosch, Boudewijn PF Lelieveldt, Rob J. Van der Geest, Johan HC Reiber, and Milan Sonka. „3-D Active Appearance Models: Segmentation of Cardiac MR and Ultrasound Images.” In: IEEE transactions on medical imaging 21.9 (2002), pristupljeno: 6. Rujan 2020

[48] Mikkel B. Stegmann and Dorthe Pedersen. „Bi-Temporal 3D Active Appearance Models with Applications to Unsupervised Ejection Fraction Estimation.” In: Medical Imaging 2005: Image Processing. Vol. 5747. International Society for Optics and Photonics, 2005, pristupljeno: 6. Rujan 2020

[49] Steven C. Mitchell, Boudewijn PF Lelieveldt, Rob J. Van Der Geest, Hans G. Bosch, J. H. C. Reiver, and Milan Sonka. „Multistage Hybrid Active Appearance Model Matching: Segmentation of Left and Right Ventricles in Cardiac MR Images.” In: IEEE Transactions on medical imaging 20.5 (2001), pristupljeno: 6. Rujan 2020

[50] N. S. Altman. „An Introduction to Kernel and Nearest-Neighbor Nonparametric Regression.” In: The American Statistician 46.3 (Aug. 1992), pp. 175–185. issn: 0003-1305. doi: 10.1080/00031305.1992.10475879, pristupljeno: 6. Rujan 2020

[51] Corinna Cortes and Vladimir Vapnik. „Support-Vector Networks.” en. In: Machine Learning 20.3 (Sept. 1995), pp. 273–297. issn: 1573-0565. doi: 10.1007/BF00994018, 6. Rujan 2020

[52] Leo Breiman, Jerome Friedman, Charles J. Stone, and R. A. Olshen. Classification and Regression Trees. en. Taylor & Francis, Jan. 1984. isbn: 978-0-412-04841-8, pristupljeno: 10. Rujan 2020

[53] Warren S. McCulloch and Walter Pitts. „A Logical Calculus of the Ideas Immanent in Nervous Activity.” en. In: The bulletin of mathematical biophysics 5.4 (1943), pp. 115–133. issn: 1522-9602. doi: 10.1007/BF02478259, pristupljeno: 10. Rujan 2020

[54] „Pericardium“, url: <https://en.wikipedia.org/wiki/Pericardium>, pristupljeno:10. Rujan 2020

[55] „Coronary circulation“, Wikipedia, url: https://en.wikipedia.org/wiki/Coronary_circulation, pristupljeno: 10. Rujan 2020

- [56] Luciano C., „Segmentation of a skull in ITK-SNAP“, 2007., url: https://www.researchgate.net/profile/Cristian_Luciano/publication/4278240/figure/fig4/AS:667628821549067@1536186523524/Segmentation-of-a-skull-in-ITK-SNAP.png, pristupljeno: 13. Rujan 2020
- [57] Mohammad Rouhani and Angel Sappa. „Non-Rigid Shape Registration: A Single Linear Least Squares Framework, pristupljeno: 13. Rujan 2020
- [58] Marrin, C., WebGL Specification, 21.03.2013., WebGL Specification, <https://www.khronos.org/registry/webgl/specs/1.0/>, 20.04.2013., pristupljeno: 13. Rujan 2020
- [59] „WebGL Specification“, url: <https://www.khronos.org/registry/webgl/specs/latest/1.0/#1>, pristupljeno: 13. Rujan 2020
- [60] „WebGL Specification“, url: <https://www.khronos.org/registry/webgl/specs/latest/2.0/>, pristupljeno: 14. Rujan 2020
- [61] Jan M., „Pixels and voxels, the long answer“, 2016., url: <https://medium.com/retronator-magazine/pixels-and-voxels-the-long-answer-5889ecc18190>, pristupljeno: 14. Rujan 2020
- [62] „ITK Overwiev“, url: <https://itk.org/about/#overview>, pristupljeno: 15. Rujan 2020
- [63] „The Origins of VTK“, url: <https://vtk.org/overview/>, pristupljeno: 15. Rujan 2020
- [64] Ryandahl, „Porting Node to Windows With Microsoft’s Help“, 2011., url: <https://nodejs.org/en/blog/uncategorized/porting-node-to-windows-with-microsofts-help/>, pristupljeno: 15. Rujan 2020
- [65] Krill P.,“ Q&A: Why io.js decided to fork Node.js“, 2014. url: <https://www.infoworld.com/article/2855057/why-iojs-decided-to-fork-nodejs.html>, pristupljeno: 15. Rujan 2020
- [66] Rogers, M., "State of io.js", 2015., url: <https://medium.com/node-js-javascript/state-of-io-js-2b3094e6f923>, pristupljeno: 16. Rujan 2020
- [67] Linux_Foundation, „Node.js Foundation Advances Community Collaboration, Announces New Members and Ratified Technical Governance“, 2015., url: <https://web.archive.org/web/20150624075643/http://www.linuxfoundation.org/news-media/announcements/2015/06/nodejs-foundation-advances-community-collaboration-announces-new>, pristupljeno: 16. Rujan 2020
- [68] Capan T., „Why The Hell Would I Use Node.js? A Case-by-Case Tutorial“, 2014., url: <https://www.toptal.com/nodejs/why-the-hell-would-i-use-node-js>, pristupljeno: 16. Rujan 2020

SAŽETAK

Segmentacija slika igra glavnu ulogu u širokom spektru aplikacija. U ovom diplomskom radu razvijena je aplikacija za prikaz nove metode obrade slika za segmentaciju i analizu na kardiovaskularnim CT snimkama. Da bi bio prihvatljiv za korištenje u praksi, pristup segmentiranju mora ponuditi određenu kontrolu stručnjaku, međutim bez previše prilagodljivih parametara, stoga se raspon korisničkih interakcija ne smije zanemariti. Tijekom pregleda literature utvrđena su anatomska obilježja koja mogu predvidjeti kako napraviti segmentaciju iz CT snimaka. Bilo je potrebno odlučiti koje su od orijentira koje je moguće utvrditi iz CT slike najvažnije za planiranje postupka segmentacije. Zbog toga je bilo potrebno i proučiti nastajanje CT snimaka, postupak CT-a, metode segmentacije i grafičke tehnike za segmentaciju. S ciljem lakšeg uviđanja deformacija na snimkama kako bi se pomoglo liječnicima u planiranju zahvata razvijena je aplikacija koja može ponuditi uštedu vremena kod pregledavanja snimke i samog grafičkog obilježavanja iste. Nakon proučavanja medicinske pozadine koja se sastojala od opisivanja kardiovaskularne anatomije, računalne tomografije i postupka CT-a u idućem poglavlju napravljen je osvrt na metode korištene za segmentaciju srca na kardiovaskularnim slikama različitim snimkama. Raspravljano je o njihovim prednostima, nedostacima i primjenjivostima na zadatak kojim se ovaj rad bavi. Slijedom toga, dobiven je detaljan pregled metoda usredotočenih na segmentaciju. Nakon toga opisana je izgradnja aplikacija s opisom tehnologija koje su korištene tijekom istraživanja i implementiranja aplikacije kao i njihova funkcionalnost u aplikaciji. Opisano je programsko rješenje aplikacije s opisom razvoja aplikacije, koda aplikacije, nekim od najključnijih vtk klasama i na samom kraju rada pokazano je kako nam mogućnost interaktivnog pregledavanja predmeta pomaže u razumijevanju i prepoznavanju njegovih važnih značajki za daljnji rad u procesu pomoći kod nepravilnosti na snimkama.

Ključne riječi: Segmentacija slike, CT snimke, kardiovaskularne snimke, metode segmentacije, vtk.js, itk, node.js, javascript.

ABSTRACT

INTERACTIVE SEGMENTATION OF HEART PARTS FROM CARDIOVASCULAR CT IMAGES

Image segmentation plays a major role in a wide range of applications. In this thesis, an application was developed to present a new method of image processing for segmentation and analysis on cardiovascular CT images. To be acceptable for use in practice, the segmentation approach must offer some control to the expert, however without too many customizable parameters, so the range of user interactions should not be neglected. During the literature review, anatomical features were identified that can predict how to make segmentation from CT images. It was necessary to decide which of the landmarks that can be determined from the CT image are most important for planning the segmentation procedure. Therefore, it was necessary to study the formation of CT images, the procedure of CT, segmentation methods and graphic techniques for segmentation. In order to make it easier to see the deformations on the images, in order to help doctors plan the procedure, an application has been developed that can offer time savings when viewing the image and the graphic marking of the image itself. After studying the medical background, which consisted of describing cardiovascular anatomy, computed tomography, and the CT procedure, a review of the methods used to segment the heart on cardiovascular images of various images was made in the next section. Their advantages, disadvantages and applicability to the task this paper deals with were discussed. Consequently, a detailed overview of segmentation-focused methods was obtained. After that, the construction of applications is described with a description of the technologies used during the research and implementation of the application as well as their functionality in the application. The software solution of the application is described with a description of the application development, application code, some of the most crucial vtk classes and at the very end of the paper it is shown how the possibility of interactive review of the subject helps us understand and recognize its important features for further work.

Keywords: Image segmentation, CT images, cardiovascular images, segmentation methods, vtk.js, itk, node.js, javascript.

ŽIVOTOPIS

Dominik Kratofil rođen je 17.11.1995. godine u Osijeku, Hrvatska. Godine 2002. započinje osnovnoškolsko obrazovanje u OŠ Ivana Gorana Kovačića u Đakovu. Nakon završene osnovne škole 2010. godine upisuje Srednju strukovnu školu Braće Radić u Đakovu, računalni tehničar za strojarstvo. Nakon završene srednje škole 2014. godine upisuje Preddiplomski sveučilišni studij računarstva na Fakultetu elektrotehnike, računarstva i informacijskih tehnologija u Osijeku, koji završava 2017. godine sa temom završnog rada izrada aplikacije u C#. Nakon toga upisuje diplomski studij računalnog inženjerstva.

Potpis studenta

PRILOZI

CD:

- Elektronička inačica rada (.docx i .pdf format)
- Projekt aplikacije